

ACTA CHIRURGICA CROATICA

SLUŽBENI ČASOPIS HRVATSKOGA KIRURŠKOG DRUŠTVA HLZ-A
OFFICIAL JOURNAL OF THE CROATIAN SOCIETY OF SURGERY, CroMA

**12. kongres Hrvatskog društva za digestivnu kirurgiju
s međunarodnim sudjelovanjem**

**1. kongres Društva medicinskih sestara/tehničara
digestivne kirurgije**

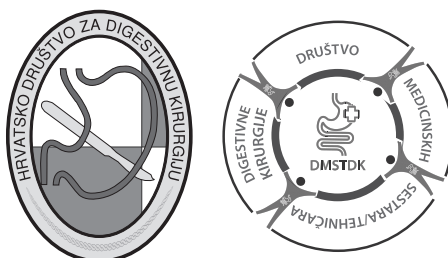
7. – 10. lipnja 2017., Opatija-Rijeka, Hrvatska

***12th Congress of the Croatian Association of Digestive Surgery
with International Participation***

***1st Congress of the Association of Nurses/Technicians in
Digestive Surgery***

June 7–10, 2017, Opatija-Rijeka, Croatia

KNJIGA SAŽETAKA BOOK OF ABSTRACTS



www.digestive-surgery2017.com

IMPRESSUM

Izdavač / Publisher

Hrvatsko kirurško društvo Hrvatskoga liječničkog zbora
Klinika za kirurgiju, KBC Zagreb

Croatian Society of Surgery - Croatian Medical Association
Department of Surgery, UHC Zagreb

Glavni i odgovorni urednik / Editor-in-Chief

Mate Majerović

Zamjenik glavnog urednika / Co-Editor-in-Chief

Božidar Župančić

Tajnici / Secretaries

Goran Augustin, Petar Matošević

Urednici / Editors

N. Družijanić (Split), G. Kondža (Osijek), M. Margaritoni (Dubrovnik), A. Muljačić (Zagreb),
L. Patrlj (Zagreb), V. Radonić (Split), Ž. Rašić (Zagreb), M. Stanec (Zagreb), Z. Stanec
(Zagreb), Ž. Sutlić (Zagreb), B. Šebečić (Zagreb), M. Uravić (Rijeka), M. Zovak (Zagreb)

Urednički odbor / Editorial Board

A. Antabak (Zagreb), I. Bačić (Zadar), Lj. Begić (Požega), M. Bekavac Bešlin (Zagreb), L. Bijelić
(Washington), B. Biočina (Zagreb), D. Boljkovac (Zagreb), K. Bulić (Zagreb), R. Čulinović
Čaić (Čakovec), I. Dobrić (Zagreb), H. Gašparović (Zagreb), N. Gusić (Pula), Ž. Jelinčić
(Zagreb), Z. Jukić (N. Gradiška), R. Karlo (Zadar), Ž. Kaštelan (Zagreb), E. Kinda (Zagreb),
J. Kiš (Vinkovci), T. Kopjar (Zagreb), A. Koprek (Varaždin), T. Luetić (Zagreb), D. Manojlović
(Vukovar), D. Mijatović (Zagreb), H. J. Mischinger (Graz), J. Muller (Berlin), Z. Perko (Split),
I. Petrović (Zagreb), M. Petrunić (Zagreb), D. Prgomet (Zagreb), F. M. Riegler (Beč),
N. Rustemović (Zagreb), J. Samardžić (Sl. Brod), N. Senninger (Münster), H. Silovski
(Zagreb), S. Smuđ Orehovec (Zagreb), I. Soldo (Zagreb), D. Stančić Rokotov (Zagreb),
M. Škegro (Zagreb), Z. Tutek (Karlovac), Z. Ulovec (Zagreb), S. Višnjić (Zagreb), Č. Vukelić (Gospić)

Urednik ovog broja / Editor of this supplement

Marko Zelić

Grafičko oblikovanje i tisak / Graphic design and print

Studio Hrg, Zagreb

Adresa uredništva / Editorial Office

Acta Chirurgica Croatica
Klinika za kirurgiju, KBC Zagreb
Kišpatićeva 12
10 000 Zagreb
E-mail: petra.matjasec@kbc-zagreb.hr

Naklada / Circulation

600

Službeni časopis / Official Journal of

Hrvatskoga kirurškog društva - Croatian Society of Surgery
Hrvatskoga društva za dječju kirurgiju - Croatian Society of Pediatric Surgeons
Hrvatskoga društva za endoskopsku kirurgiju - Croatian Society for Endoscopic Surgery

Sadržaj / Contents

- 5 | DOBRODOŠLICA / WELCOME MESSAGE
- 6 | UVOD / INTRODUCTION
- 9 | **12. KONGRES HRVATSKOG DRUŠTVA ZA DIGESTIVNU KIRURGIJU**
s međunarodnim sudjelovanjem
12th CONGRESS OF THE CROATIAN ASSOCIATION OF DIGESTIVE SURGERY
with International Participation
SAŽECI - Usmena izlaganja / ABSTRACTS - Oral Presentations
- 9 | UPALNE BOLESTI CRIJEVA / INFLAMMATORY BOWEL DISEASE
- 13 | KOLOREKTALNI KARCINOM / COLORECTAL CANCER
- 23 | EDUKACIJA U ABDOMINALNOJ KIRURGIJI / EDUCATION IN ABDOMINAL SURGERY
- 25 | ERAS U ABDOMINALNOJ KIRURGIJI / ERAS IN ABDOMINAL SURGERY
- 29 | DIVERTIKULARNA BOLEST / DIVERTICULAR DISEASE
- 35 | KARCINOM ŽELUCA / STOMACH CANCER
- 37 | SLOBODNE TEME / FREE TOPICS
- 63 | TEME ZA SPECIJALIZANTE / TOPICS FOR GENERAL SURGERY RESIDENTS – DIGESIVE SURGERY
- 72 | **Prezentacija postera / Poster Presentations**
- 89 | **1. KONGRES DRUŠTVA MEDICINSKIH SESTARA/TEHNIČARA DIGESTIVNE KIRURGIJE**
1st CONGRESS OF THE ASSOCIATION OF NURSES/TECHNICIANS IN DIGESTIVE SURGERY
SAŽECI - Usmena izlaganja / ABSTRACTS - Oral Presentations
- 89 | ENTEROSTOMALNA TERAPIJA U KLINIČKOJ PRAKSI
ENTEROSTOMAL THERAPY IN CLINICAL PRACTICE
- 93 | ENTERALNA PREHRANA U KIRURGIJI / ENTERAL NUTRITION IN SURGERY
- 99 | SESTRINSTVO U HRVATSKOJ DANAS / MEDICAL NURSING IN CROATIA TODAY
- 101 | ORGANIZACIJA RADA NA KIRURŠKOM ODJELU
ORGANIZATION OF WORK AT THE SURGICAL DEPARTMENT
- 105 | IZAZOVI EDUKACIJE I KOMUNIKACIJE U SKRBI ZA KIRURŠKE BOLESNIKE
CHALLENGES OF EDUCATION AND COMMUNICATION IN THE CARE OF SURGICAL PATIENTS
- 113 | ZDRAVSTVENA NJEGA BOLESNIKA NAKON LAPAROSKOPSKE OPERACIJE
HEALTH CARE OF PATIENTS AFTER LAPAROSCOPIC SURGERY
- 117 | KIRURŠKO LIJEČENJE PRETILOSTI / SURGICAL TREATMENT OF OBESITY
- 121 | ZDRAVSTVENA NJEGA I ZDRAVLJE / MEDICINSKE SESTRE NA DIGESTIVNOJ KIRURGIJI
- 121 | HEALTH CARE AND HEALTH OF NURSES / IN DIGESTIVE SURGERY
- 125 | **Prezentacije postera / Poster presentations**
- 127 | INDEKS AUTORA / AUTHORS' INDEX

DOBRODOŠLICA

Poštovane kolegice i kolege, dragi prijatelji,

čast mi je i veliko zadovoljstvo zaželjeti Vam dobrodošlicu na 12. kongresu Hrvatskog društva za digestivnu kirurgiju s međunarodnim sudjelovanjem koji se održava od 7. do 10. lipnja 2017. u Opatiji. Budući da je na prethodnom kongresu veliki uspjeh zabilježio jednodnevni stručni skup operacijskih sestara, u sklopu kongresa će se održati i 1. kongres Društva medicinskih sestara/tehničara digestivne kirurgije u organizaciji novoformljenog Hrvatskog društva medicinskih sestara/tehničara digestivne kirurgije.

Kao i prethodnih godina, nastojimo biti aktualni izborom kirurških tema koje će predstavljati okosnicu našeg znanstvenog i stručnog rada. Vjerujem da ćemo u tome uspjeti i ovaj put. Naša je želja i interes da razmjenom znanja i iskustva stvorimo podlogu što uspješnijeg liječenja naših bolesnika i stoga vas pozivamo da se priključite radu kongresa u što većem broju.

Na kongresu će nam se i ovaj put pridružiti predstavnici bolnice St. Mark's iz Londona u sklopu St. Mark's Day-a na kojem će stručnjaci s ovog uglednog britanskog i međunarodnog referalnog centra za bolesti crijeva zajedno s domaćim stručnjacima predstaviti nove spoznaje i dostignuća na području digestivne kirurgije.

Naša je želja i interes da razmjenom znanja i iskustva stvorimo podlogu što uspješnijeg liječenja naših bolesnika i stoga Vas pozivamo da se priključite radu kongresa u što većem broju. Organizacijski odbor kao i Upravni organi HDDK uložiti će maksimalni trud u organizaciju skupa, koji osim radom mora biti obilježen i kolegijalno-prijateljskim druženjem.

Nećemo odustati od tradicije okupljanja naših mladih kolega specijalizanta kirurgije koji će imati mogućnost prezentacije svojih radova, a u tome ćemo im pomoći oslobađanjem plaćanja kotizacije.

Srdačan pozdrav i do skorog viđenja u Opatiji!

doc. dr. sc. Marko Zelić, dr. med.
Predsjednik Organizacijskog odbora kongresa



WELCOME MESSAGE

Dear colleagues, dear friends,

It is my great pleasure and honor to invite you to the 12th Congress of the Croatian Association of Digestive Surgery with international participation which will take place from June 7 to June 10, 2017 in Opatija. Based on the great success of the one day symposium for operating nurses at our previous gathering, the 1st Congress of the Association of Nurses/Technicians in Digestive Surgery will take place as part of this conference and is organized by the recently formed Association of the Nurses/Technicians in Digestive Surgery.

As in previous years, we are aiming to stay up to date with the selection of topics which outline our scientific and expert work. I believe we will succeed this time around as well. It is our desire and interest to create a basis for successful treatment of our patients through the exchange of knowledge and experience. Therefore, we invite you to participate in this Congress.

The Congress will again host the representatives from the St. Mark's Hospital in London as part of the St. Mark's Day where the experts from this distinguished British and international referral center for bowel disease together with our local experts will present new discoveries and achievements in the field of digestive surgery.

It is our desire and interest to create a basis for successful treatment of our patients through the exchange of knowledge and experience. Therefore, we invite you to participate in the Congress activities. The Organizing Committee and administrative authorities of CADS will put a maximum effort in the organization of the conference, which will, apart from actual work, offer opportunities for relaxation and affirmation of professional relationships and friendships.

We will not give up on the tradition of inviting young colleagues, the resident doctors, to present their projects and will allow them to participate in the conference free of charge.

I look forward to seeing you in Opatija!

Assist. Prof. Marko Zelić, MD, PhD
Organizing Committee President



ORGANIZATORI / ORGANIZERS

Hrvatski liječnički zbor, Hrvatsko društvo za digestivnu kirurgiju
Croatian Medical Association, Croatian Association of Digestive Surgery

Društvo medicinskih sestara/tehničara digestivne kirurgije
Association of Nurses/Technicians in Digestive Surgery

Klinika za kirurgiju, Klinički bolnički centar Rijeka / *Department of Surgery, Clinical Hospital Center Rijeka*

Medicinski fakultet Sveučilišta u Rijeci / *University of Rijeka, School of Medicine*

Fakultet zdravstvenih studija Sveučilišta u Rijeci / *Univeristy of Rijeka, Faculty of Health Studies*

Sveučilišna bolnica St. Mark's / *St. Mark's Hospital, London*

MJESTO ODRŽAVANJA / CONGRESS VENUE

Grand Hotel Adriatic

Maršala Tita 200, 51 410 Opatija, Hrvatska / Croatia

T 00385 (0)51 719 000

F 00385 (0)51 719 015

info@hotel-adriatic.hr | www.hotel-adriatic.com

POKROVITELJI / UNDER THE AUSPICES OF

Ministarstvo zdravstva Republike Hrvatske / *Ministry of Health of the Republic of Croatia*

Ministarstvo znanosti i obrazovanja Republike Hrvatske
Ministry of Science and Education of the Republic of Croatia

Sveučilište u Rijeci, Medicinski fakultet / *University of Rijeka, School of Medicine*

Fakultet za zdravstvene studija Sveučilišta u Rijeci / *Univeristy of Rijeka, Faculty of Health Studies*

6

ORGANIZACIJSKI ODBOR / ORGANIZING COMMITTEE

Predsjednik / President: Marko Zelić

Dopredsjednik / Vice President: Đordano Bačić, Velimir Rahelić

Tajnik / Secretary: Davor Mendrila

Rizničar / Treasurer: Ivica Čepić

Članovi / Members: Edo Bazdulj, Aleksandra Bila, Ivan Ćorić, Emilio Dijan, Iva Durut Čupev, Sanja Filčić, Harry Grbas, Miodrag Gudelj, Ante Jerković, Vlastica Jurčić, Sanja Juretić, Damir Karlović, Vesna Konjevoda, Dorian Kršul, Veronika Lekić-Vitlov, Irena Rašić, Jadranka Utković

ZNANSTVENI ODBOR / SCIENTIFIC COMMITTEE

Predsjednik / President: Žarko Rašić

Članovi / Members: Miroslav Bekavac-Bešlin, Željko Bušić, Zoran Čala, Edgar Domini, Ivica Fedel, Stipislav Jadrijević, Branislav Kocman, Toni Kolak, Goran Kondža, Dujo Kovačević, Borna Kovačić, Mate Majerović, Miran Martinac, Leonardo Patrlj, Velimir Rahelić, Josip Samardžić, Ivo Soldo, Ranko Stare, Igor Stipančić, Mate Škegro, Davor Štimac, Miljenko Uravić, Davorin Velnić, Dražen Vidović, Danko Velimir Vrdoljak, Mario Zovak

ORGANIZACIJSKI ODBOR (1. kongres Društva med. sestara/tehničara digestivne kirurgije)
ORGANIZING COMMITTEE (1st Congress of the Association of Nurses/Technicians in Digestive Surgery)

Predsjednica / President: Vesna Konjevoda

Članovi / Members: Edo Bazdulj, Aleksandra Bila, Ivan Ćorić, Emilio Dijan, Iva Durut Čupev, Sanja Filčić, Harry Grbas, Miodrag Gudelj, Ante Jerković, Vlastica Jurčić, Sanja Juretić, Damir Karlović, Dorian Kršul, Veronika Lekić-Vitlov, Irena Rašić, Jadranka Utković

ZNANSTVENI ODBOR (1. kongres Društva med. sestara/tehničara digestivne kirurgije)
SCIENTIFIC COMMITTEE (1st Congress of the Association of Nurses/Technicians in Digestive Surgery)

Predsjednica / President: Sanja Juretić

Članovi / Members: Nenad Dakić, Ketii Glavaš Zoran Ljubić, Danijela Miljanić, Tanja Miodrag

POZVANI PREDAVAČI / INVITED SPEAKERS

Predrag Andrejević (Msida, Malta)

Dursun Buğra (Istanbul, Turska / Turkey)

Sue Clark (London, Velika Britanija / Great Britain)

Ibrahim Edhemović (Ljubljana, Slovenija / Slovenia)

Anton Emmanuel (London, Velika Britanija / Great Britain)

Simon Gabe (London, Velika Britanija / Great Britain)

Robin Kennedy (London, Velika Britanija / Great Britain)

Bojan Krebs (Maribor, Slovenija / Slovenia)

Andrea Muratore (Torino, Italija / Italy)

Andrey Pavlenko (Sankt Peterburg, Rusija / St. Petersburg, Russia)

Predrag Peško (Beograd, Srbija / Belgrade, Serbia)

Phil Tozer (London, Velika Britanija / Great Britain)

Ana Wilson (London, Velika Britanija / Great Britain)

TEME 12. KONGRESA HRVATSKOG DRUŠTVA ZA DIGESTIVNU KIRURGIJU
12th CONGRESS OF THE CROATIAN ASSOCIATION OF DIGESTIVE SURGERY TOPICS

1. Upalne bolesti crijeva / *Inflammatory Bowel Disease*
2. Kolorektalni karcinom / *Colorectal Cancer*
3. Edukacija u abdominalnoj kirurgiji / *Education in Abdominal Surgery*
4. ERAS u abdominalnoj kirurgiji / *ERAS in Abdominal Surgery*
5. Divertikularna bolest / *Diverticular Disease*
6. Karcinom želuca / *Stomach Cancer*
7. Okrugli stol o uvođenju smjernica (algoritama) od strane društva / *Panel Discussion on the Introduction of Guidelines (Algorithms) of the Croatian Association of Digestive Surgery*
8. Slobodne teme / *Free Topics*
9. Teme za specijalizante / *Topics for General Surgery Residents - Digestive Surgery*

**TEME 1. KONGRESA DRUŠTVA MEDICINSKIH SESTARA/TEHNIČARA
DIGESTIVNE KIRURGIJE / 1st CONGRESS OF THE ASSOCIATION OF NURSES/
TECHNICIANS IN DIGESTIVE SURGERY**

1. Enteralna prehrana u kirurgiji / *Enteral Nutrition in Surgery*
2. Enterstomalna terapija u kliničkoj praksi / *Enterostomal Therapy in Clinical Practice*
3. Kirurško liječenje pretilosti / *Surgical Treatment of Obesity*
4. Izazovi edukacije i komunikacije u skrbi za kirurške bolesnike
The Challenges of Education and Communication in the Care of Surgical Patients
5. Sestrinstvo u Hrvatskoj danas / *Medical Nursing in Croatia Today*
6. Organizacija rada na kirurškom odjelu / *Organization of Work at the Surgical Department*
7. Zdravstvena njega bolesnika nakon laparoscopske operacija
Health Care for Patients after Laparoscopic Surgery
8. Kirurško liječenje pretilosti / *Surgical Treatment of Obesity*
9. Zdravstvena njega i zdravlje medicinske sestre na digestivnoj kirurgiji
Health Care and Health of Nurses in Digestive Surgery

SAŽECI / ABSTRACTS

Usmena izlaganja / *Oral Presentations*

**UPALNE BOLESTI CRIJEVA
*INFLAMMATORY BOWEL DISEASE***

THREE-PORT LAPAROSCOPICALLY ASSISTED RIGHT HEMICOLECTOMY FOR CROHN'S DISEASE OF ILEOCAECAL JUNCTION

GLUHOVIĆ A, Milošević P, Milošević U, Korica M, Sečen S, Ivanov D, Stanić N

Klinika za abdominalnu, endokrinu i transplantacijsku kirurgiju, Klinički Centar Vojvodine, Novi Sad, Srbija
aleksandar.gluhovic@gmail.com

Aim: The aim of this presentation is to present laparoscopically assisted right hemicolectomy with three ports and small transverse periumbilical laparotomy for removal of specimen and creating ileocaecal end to end anastomosis, for Crohn's disease of ileocaecal junction.

Method: Five consecutive patients during the year 2016 with colonoscopic and abdominal CT confirmation of stenotic ileocaecal junction, caused by Crohn's colitis, are subjected to laparoscopically assisted right hemicolectomy. Three male and two female patients, previously treated conservatively, aged 22 to 30 years, were admitted to the surgical department a day before the surgery, after endoscopic examination and confirmation of ileocaecal stenosis. None of them received mechanical bowel preparation, enemas or laxatives. *Per oral* nutrition was stopped at midnight, nine to twelve hours prior to the operation. Antibiotic prophylaxis started one hour before surgery with cephalosporin 1st generation and metronidazole. Laparoscopic part of operations was conducted through transumbilical 10 mm optical port, 10 mm left epigastric, and 5 mm left hypogastric port, dissection device used were Harmonic scissors and ligation of ileocaecal vessels were done with standard titanium clips. Specimen extraction sites were small, 4 to 5 cm long transverse right periumbilical laparotomy with transection of rectus muscle. All ileocaecal anastomoses were open hands sewn, end to end continuous suture in one layer. Mobilization of patients started two to five hours after the surgery, postoperative *per oral* nutrition was initiated at day one, abdominal drain removal at day two or three.

Results: All these five young patients were discharged on postoperative day 3 or 4. We didn't have any postoperative readmissions or early postoperative complications. All operations were performed by the same surgeon and one cameraman. Operative times were 55 to 90 min. (average 65 min.). Blood losses were 30 to 50 ml (average 35 ml). Patients come to regular controls and we noticed no complications so far.

Conclusions: Laparoscopically assisted right hemicolectomy through three ports, minimal transverse periumbilical laparotomy for specimen extraction and hands sewn end to end anastomosis is a safe procedure for Crohn's colitis of ileocaecal junction.

UTJECAJ BIOLOŠKE TERAPIJE NA KIRURŠKO LIJEČENJE KOMPLIKACIJA CROHNOVE BOLESTI

KONDŽA G, Kovačić B, Križan A, Požgain Z, Bednjanić A, Oršić-Frić V, Trogrlić B

Klinički bolnički centar Osijek, Osijek, Hrvatska
gkondza@gmail.com

Crohnova bolest kronična je bolest koja zahvaća cijeli probavni trakt, multifaktorijalne etiologije, zahtijeva multidisciplinarni pristup te kiruršku intervenciju u 80% slučajeva, unatoč napretku konzervativnog liječenja. Novija istraživanja pokazuju da biološka terapija u vidu anti-TNF α protutijela, infliximab, adalimumab i certolizumab, osim što ne smanjuje u očekivanom postotku potrebu za kirurškom intervencijom, može negativno utjecati na ishode operativnog liječenja povećavajući broj postoperativnih komplikacija.

Radi se o retrospektivnoj studiji kirurški liječenih pacijenata oboljelih od Crohnove bolesti tijekom petogodišnjeg razdoblja na Zavodu za abdominalnu kirurgiju KBC-a Osijek s ciljem evaluacije kirurškog liječenja te povezanosti s primjenom prijeoperativne biološke terapije. Poslijeoperativne komplikacije podijeljene su prema Clavidiu-Dindo klasifikaciji.

Tijekom petogodišnjeg razdoblja operirano je 49 pacijenata oboljelih od Crohnove bolesti, što čini 0,4%

svih hospitaliziranih pacijenata, 63% muškog i 37% ženskog spola. Srednja dob u trenutku operacije bila je 45 godina. U 57% slučajeva napravljena je elektivna operacija, dok su ostali bolesnici operirani kao hitni, u 57% slučajeva zbog ileusa. Crohnova bolest tankog crijeva dijagnosticirana je kod 22% pacijenata, kolona kod 18%, dok je 59% imalo bolest tankog i debelog crijeva. Kod 76% pacijenata napravljena je ileocekalna resekcija uz, ovisno o nalazu, desnu hemikolektomiju, a kod 24% operacija na kolonu i anorektumu. U 82% pacijenata napravljena je primarna anastomoza, T-L kod 60% pacijenata te ileostoma u 8%. Reoperirano je 22% pacijenata, zbog stenoze anastomoze u 45% slučajeva, zbog dehiscijencije anastomoze kod 27% te adhezivnog ileusa, apscesa, fistula, krvarenja i perforacije u malom broju slučajeva. Biološkim lijekovima je prijeoperativno liječeno 22% pacijenata. Kod 45% onih koji su primali biološku terapiju napravljena je hitna operacija, u najvećem broju slučajeva zbog ileusa, dok je kod 36% pacijenata došlo do reoperacije, u 50% slučajeva zbog stenoze anastomoze. Dehiscijencija anastomoze zabilježena je u 9% slučajeva.

Kod pacijenata na biološkoj terapiji nije došlo do smanjenja indikacija za kiruršku intervenciju i reoperaciju te su u velikom broju slučajeva pacijenti operirani kao hitni zbog ileusa. Suprotno novijim istraživanjima, nije ustanovljeno da je kod pacijenata na biološkoj terapiji dolazilo do dehiscijencije anastomoze u većem broju slučajeva. Potrebno je provesti prospektivne studije i metaanalizu utjecaja konzervativnog liječenja, uključujući kortikosteroide kao osnovnu metodu, na ishode kirurškog liječenja Crohnove bolesti.

LAPAROSKOPSKA KIRURGIJA UPALNIH BOLESTI CRIJEVA

KOVAČEVIĆ D, Ibukić A, Gršić J

Klinički bolnički centar Sestre milosrdnice, Zagreb, Hrvatska

dujo@medikor.hr

Konzervativni pristup i liječenje lijekovima prva su linija liječenja upalnih bolesti crijeva. Oko tri četvrtine bolesnika s Crohnovom bolešću (CB) i 30% bolesnika s ulceroznim kolitisom (UC) zahtijevat će kirurško, a često i višekратно kirurško liječenje. Većina tih bolesnika je mlađe dobi, polovica su žene u fertilnoj dobi, često pothranjeni i imunokompromitirani. Takvi pacijenti zahtijevaju posebnu pažnju i svođenje operacijskog i postoperacijskog rizika na minimum. Laparoskopski pristup ispunjava većinu potrebnih uvjeta da se smanji operacijski stres i postoperacijsko stvaranje priraslica.

U posljednjih šest godina, laparoskopski pristup primijenili smo kod 42 bolesnika; 26 žena i 16 muškaraca s upalnim bolestima crijeva. Napravili smo 13 proktokolektomija s ilealnim spremnikom za UC i 2 proktokolektomije sa stalnom ileostomom za CB. Među njima je bilo petero djece mlađe od 18 godina (11–17 godina). Kod bolesnika s CB napravili smo: 11 ileocekalnih resekcija, 5 resekcija tankog crijeva i strikturoplastikama, 2 desne i 3 lijeve hemikolektomije, 4 resekcije sigmoidnog kolona i rektosigmoida, 2 prednje resekcije rektuma. Nije bilo smrtnosti. Kod jedne pacijentice razvila se postoperacijska opstrukcija. Pacijente smo otpuštali kući 6. ili 7. dan.

Laparoskopska kirurgija kod bolesnika s upalnim bolestima crijeva pokazala se sigurnom i u odabranim slučajevima idealnom metodom zbog manje agresivnosti prema bolešću iscrpljenom bolesniku.

DUODENOKOLIČNA FISTULA-RIJETKA KOMPLIKACIJA CROHNOVE BOLESTI

ROGOZNICA M¹, Čubranić A², Bačić G², Mijandrušić-Sinčić B²

¹*Thalassotherapy Opatija, Opatija, Hrvatska*

²*Klinički bolnički centar Rijeka, Rijeka, Hrvatska*

marija.rogoznica@tto.hr

Uvod: Crohnova bolest (Crohn's disease – CD) može zahvatiti cijeli gastrointestinalni trakt (GIT), a proksimalna ekstenzija češće je prisutna kod djece. Duodenokolična fistula (DKF) predstavlja rijetku

komplikaciju CD-a. Javlja se u 0,3–5% slučajeva i najčešće je vezana na postoperativne ileokolične anastomoze.

Prikaz bolesnika: 49 godina star muškarac prvi puta je hospitaliziran u svibnju 2012. zbog kliničke slike ileusa te je napravljena hitna desnostrana hemikolektomija. Tada je postavljena dijagnoza CD-a. Radi održavanja postkirurške remisije bolesti uvedena je terapija azathioprinom. Postignuta je stabilna remisija, no javlja se leukopenija te je ukinuta terapija. Prekid terapije azathioprinom dovodi do relapsa bolesti potvrđenog endoskopski i magnetskom rezonancom (MR) te se indicira terapija infliximabom u svibnju 2015. godine. Mjesec dana kasnije bolesnik je imao ataku akutnog kalkuloznog kolecistitisa te je hospitalno konzervativno liječen. Nastavljena je primjena lijeka po protokolu. Nakon šeste infuzije infliximaba lijek se obustavlja zbog sekundarne neučinkovitosti. U lipnju 2016. u terapiju je uveden adalimumab. Tijekom četiri mjeseca primjene adalimumaba dolazi do poboljšanja, nakon čega bolesnik naglo počinje gubiti na tjelesnoj težini pa je napravljena ponovna evaluacija bolesti. Kontrolna MR enterokolografija (MREC) je pokazala fistule i apsces na ileokoličnoj anastomozi. Ezofagogastroduodenoskopija (EGDS) je pokazala duodenalnu fistulu. Indikiran je operativni zahvat. U prosincu 2016. na operacijskom zahvatu evaluirana je duodenalna fistula i nađena komunikacija s prethodno napravljenom ileotransverzalnog anastomozom. Napravljena je resekcija dijela ileuma i ileotranverzalne anastomoze, nova T-T ileotransverzalna anastomoza, fistulektomija, gastroenteralna i enteroenteralna anastomoza. S obzirom na težak fenotip bolesti u terapiju je postoperativno uveden vedolizumab. Do sada je primio dvije doze lijeka. Prema laboratorijskim nalazima nema znakova aktivnosti crijevne bolesti.

Zaključak: Liječenje duodenokoličnih fistula kod bolesnika s Crohnovom bolesti je kompleksno. Sigurnost i isplativost antiTNF terapije na ne-perianalne fistule kod Crohnove bolesti je kontroverzno pa kirurško liječenje i dalje ostaje terapija izbora u liječenju duodenokoličnih fistula.

PLIN U PORTALNOM SUSTAVU JETRE KOD UPALNIH BOLESTI CRIJEVA – PRIKAZ SLUČAJA

12

ŽIDAK M^{1,2}, Kožul D¹, Stipančić I¹, Baković J¹, Bielen ĐV¹, Knežević M¹, Lisek V¹

¹Zavod za abdominalnu kirurgiju, Klinika za kirurgiju, KB Dubrava, Zagreb, Hrvatska

²Katedra za kirurgiju, Medicinski fakultet Osijek, Sveučilište Josipa Jurja Strossmayera u Osijeku, Osijek, Hrvatska
mzidak@kdb.hr

Pojava plina u sustavu vene porte u podlozi može imati benigna stanja, ali i (češće) životno ugrožavajuća stanja koja zahtijevaju hitno operacijsko liječenje. Statistički je uočeno da su upalne bolesti crijeva drugi najčešći uzrok pojave plina u portalnom sustavu (8%). Najčešći uzrok je nekroza crijeva (72%), zatim intraabdominalni apscesi (6%), opstrukcije tankog crijeva (3%) i neke druge bolesti. No, može se uočiti i nakon rutinskih endoskopskih postupaka.

Upalne bolesti crijeva (UBC) skupina su autoimunih bolesti koje zahvaćaju probavni sustav. Osnovna podjela UBC-a je na dva klinička entiteta: ulcerozni kolitis i Crohnova bolest. Ne postoje specifični klinički markeri koji bi mogli pružiti apsolutnu dijagnostičku sigurnost pri razlikovanju ova dva entiteta. Temeljna razlika je u tome što Crohnova bolest može zahvatiti probavni sustav cijelom njegovom duljinom te uzrokuje transmuralnu upalu stijenke probavne cijevi, a ulcerozni kolitis zahvaća samo sluznicu debelog crijeva. U 10–15% slučajeva zbog preklapanja nije moguće utvrditi točnu dijagnozu te je riječ o tzv. intermedijarnom kolitisu.

Prikazujemo slučaj bolesnice s neliječenim UBC-om kod koje se posumnjalo na jatrogeno ozljeđeno kolona nakon kolonoskopije i biopsije sluznice kolona, a MSCT je pokazao veću nakupinu plina u portalnom venskom sustavu jetre.

KOLOREKTALNI KARCINOM
COLORECTAL CANCER

LAPAROSKOPSKA DESNA HEMIKOLEKTOMIJA: TREBAMO LI JE RADITI?

BAKOVIĆ J, Knežević M, Židak M, Vanjak Bielen Đ, Lisek V, Kožul D, Stipančić I

Klinička bolnica Dubrava, Zagreb, Hrvatska

josipbakovic.kbd@gmail.com

Uvod: Unatoč poznavanju svih prednosti minimalno invazivne kirurgije, postotak laparoskopskih resekcija kolona kako u KB Dubrava tako i u cijeloj Hrvatskoj je na niskoj razini. Udio laparoskopskih operacija desnog kolona je još i manji u odnosu na resekcije sigme i rektuma.

Metode: Retrospektivno smo prikupili podatke o desnim hemikolektomijama, otvorenim i laparoskopskim, u periodu od 2011. do 2017. te su uspoređeni kratkoročni ishodi liječenja.

Rezultati: U navedenom periodu ukupan broj hitnih i elektivnih, otvorenih i laparoskopskih operacija desnog kolona napravljen je kod 340 pacijenata. Unatoč boljim kratkoročnim rezultatima, udio laparoskopskih je manji od 4%.

Zaključak: Potrebno je sustavnom edukacijom povećati broj laparoskopskih resekcija desnog kolona s obzirom na to da sve današnje smjernice postavljaju laparoskopsku tehniku kao standard kod laparoskopskih resekcija kolona, pa tako i kod desnog, uzimajući sve prednosti laparoskopije od cijene liječenja do kratkotrajnih i dugoročnih benefita liječenja.

LAPAROSCOPIC MULTIVISCERAL RESECTIONS IN PATIENTS WITH T4B COLORECTAL CANCER: A SINGLE-CENTER EXPERIENCE

CHERNIKOVSKIY I, Aliev I, Gavriliukov A, Savanovich N, Moyseenko V

St. Petersburg Cancer Centre, St. Petersburg, Russia

odindra@mail.ru

Laparoscopic surgery (LS) of T1–T3 colorectal cancer (CRC) is acceptable all over the world. A large number of trials showed that LS-procedures in localized forms of CRC are not inferior to the open surgery. However, the role of LS-surgery in locally-advanced CRC (T4b tumors) is still controversial. The main prognostic factor of local recurrence in these patients is R0-resection.

Aim: The aim of this study was to examine the R0 rates of LS multivisceral resections (MVR) in patients with clinical T4b CRC.

Methods: The retrospective study included 61 patients with cT4bN0-2M0 adenocarcinomas of colon and rectum operated in St. Petersburg Cancer Centre from 2013 to 2016. All patients passed through LS-MVR. Patients in whom the involved structures were resected through the perineal access during abdominoperineal resection were excluded.

Results: Most commonly LS-resections combined with the following organs were performed: with hysterectomy (posterior pelvic exenteration) in 16 cases; with salpingo-oophorectomy in 9 cases; with anterior abdominal wall in 9 cases; with bladder and with intestine in 6 cases each. Less frequently operations with resection of ureter, seminal vesicles, perinephricum, liver, stomach, nephro- and splenectomy were carried out. Four patients received LS-total pelvic exenteration.

R0-resections were performed in 90% of patients. The average number of examined lymph nodes was fourteen. The average amount of blood loss during laparoscopic operations was 189 ml. Mean operation time was 226 minutes. Mean duration of postoperative hospital stay was 11 days. Postoperative complications occurred in 13 cases (21.3%), reoperations were done in 3 cases. There was no perioperative mortality. True invasion (pT4b) according to the morphological study was in 54% of cases. The most optimal for laparoscopic procedures were tumors invading uterus with ovaries, bladder, small intestine and anterior abdominal wall. Conversion of the access during laparoscopy was performed in 7 (11.4%) patients.

Conclusions: In selected patients with locally-advanced CRC an optimal level of R0 resections can be achieved laparoscopically.

MULTIDISCIPLINARNI PRISTUP BOLESNIKU S UZNAPREDOVALIM KOLOREKTALNIM KARCINOMOM: DESETOGODIŠNJE ISKUSTVO RAZLIČITIH MODALITETA LIJEČENJA

GOLEM H, Golem A, Jelinčić Ž, Rakušić Z, Bilić B, Jalšovec D, Marušić Z, Augustin G, Matošević P, Bogdanić B

Klinički bolnički centar Zagreb, Zagreb, Hrvatska

azgolem91@gmail.com

Multidisciplinarni individualni pristup bolesniku s uznapredovalim kolorektalnim karcinomom osigurava produljenje života kao i bolju kvalitetu života. U radu su prikazani rezultati različitih modaliteta liječenja skupine bolesnika kroz sedam godina. Zajednička poveznica praćene skupine bolesnika je u činjenici da je bolesnicima kod prve dijagnostike utvrđena uznapredovalost lokalne bolesti, udaljene presadnice u jetri, plućima te primarna kirurška inkurabilnost ili inoperabilnost. Isto tako je zajedničko i to da su u deset godina podvrgnuti različitim oblicima liječenja koje uključuje neoadjuvantnu kemoterapiju, palijativnu ili radikalnu operaciju, indukcijsku kemoterapiju, intervencijsku radiologiju, radioterapiju i terapiju održavanja, te kod dijela bolesnika i reindukcijsku terapiju.

Skupinu od 35 bolesnika sačinjavaju bolesnici s kolorektalnim karcinomom desnog kolona, lijevog kolona te karcinomom rektuma. Dio bolesnika je imao primarni uznapredovali proces koji je zahtijevao palijativnu kiruršku operaciju, dok su svi bolesnici uz primarni proces imali dijagnosticirane presadnice u jetri, a jedan dio i u plućima. Najmlađi bolesnik bio je u dobi od 30 godina, a najstariji 70 godina starosti. Raspodjela prema spolu; 20 je bolesnica i 15 bolesnika. Jedan dio bolesnika imao je prisutan kardijalni komorbiditet, dijabetes melitus te drugu primarnu malignu bolest. Druga maligna bolest kod dva bolesnika bila je primarni proces na bubregu, a kod 4 bolesnika primarni maligni proces na plućima, epifarinksu te prostati.

Nakon provedenih postupaka liječenja, sedam godina od početka bolesti, jedan dio bolesnika je bez terapije u praćenju, jedan dio bolesnika je na onkološkoj terapiji održavanja, a jedan dio bolesnika je na reindukcijskoj terapiji.

EVALUATION OF INTRAOPERATIVE AND POSTOPERATIVE COMPLICATIONS IN OPEN AND LAPAROSCOPIC COLORECTAL SURGERY: LOOKING FOWARD TO A SAFER FUTURE

KNEŽEVIĆ M, Baković J, Židak M, Vanjak Bielen Đ, Lisek V, Kožul D, Stipančić I

Clinical Hospital Dubrava, Zagreb, Croatia

mariknezevic@gmail.com

Aim: Open and laparoscopic colorectal surgery carry risks of various complications. Here we report our 12-year results evaluating intra- and postoperative open and laparoscopic colorectal resections complications.

Materials and methods: We review a prospective database of 381 patients with colorectal resections from 2005 through 2017.

Results: In 174 (45.67%) patients, resection was done by laparoscopic and in 207 (54.33%) by open approach. Mean age was 69.7 years, and 54.2% were male. In pts with anastomosis creation, in 153 (42.98 %) pts anastomosis was hand sewn and 203 (57.02%) stapler created. Conversion to open surgery

was needed in 12 (6.90%) LS patients. Intraoperative complication dictated conversion in 2 pts (2 /174, 1.15%). Postoperative complications were recorded in 38 patients (9.97%, 38/381). Overall morbidity was less in LS (9.20%, 16/174) than in OS (10.63%, 22/207). Wound infection developed in 8 patients: 5 (2.42%, 5/207) in OS and 3 (1.72%, 3/174) in LS group. The overall symptomatic anastomotic leak was diagnosed in 5.34% (19/356) patients. Of these 18 were submitted to low anterior resection and only 1 patient to right hemicolectomy. In 17 pts anastomosis was stapler and in 2 hand sawn. Anastomotic leakage occurred in 6.90% (12/174) patients submitted to LS and in 3.38% (7/207) after OS. Eighteen cases of anastomotic leakage underwent re-operation. In 68.42% (13/19) patients after leakage was noted only stool derivation was done by loop ileostomy and in the rest 26.32% (5/19) anastomosis was taken down and terminal stoma created. Other complications included paralytic ileus, small bowel obstruction, small bowel perforation, pneumoperitoneum, intraabdominal abscess and colostomy ischemia. Hospital stay for pts with complications was longer (range 8–71 days).

Conclusion: In our series LS showed more intraoperative complications but overall postoperative complications occurred more frequently in OS. Although, anastomotic leakage in all our patients occurred in "quite acceptable" range (5.34%), we have double leak rate of 6.90% after LS compared to 3.38 % in OS.

PERFORACIJA KOLONA NAKON KOLONOSKOPIJE – KIRURŠKO LIJEČENJE

KOCMAN I, Jadrijević S, Martinac M, Ivanović D, Kostopeč P, Bubalo T, Štironja I, Kocman B

Klinička bolnica Merkur, Zagreb, Hrvatska

kocman.ivica@gmail.com

Uvod: Kolonoskopija je invazivni dijagnostički i terapijski postupak. Jedna od najozbiljnijih komplikacija kolonoskopije je perforacija kolona i izlazak crijevnog sadržaja u sterilnu trbušnu šupljinu. Učestalost perforacije je oko 0,07%, dok je smrtnost do 0,02%. Ako se perforacija otkrije za vrijeme kolonoskopije, mjesto perforacije do 1 cm moguće je endoskopski zatvoriti. U suprotnom, liječenje je konzervativno i/ili operativno.

Cilj: Cilj rada bio je prikazati učestalost i pristup zbrinjavanja perforacije kolona nakon kolonoskopije.

Metoda: Retrospektivnom analizom povijesti bolesti bolesnika operiranih nakon perforacije kolona za vrijeme kolonoskopije u KB-u Merkur, u razdoblju od 2013. do 2017. godine.

Rezultati: Od 3810 napravljenih kolonoskopija u navedenom razdoblju kod dva bolesnika došlo je do perforacije kolona. Kod prvog bolesnika (muško, 64 godine) napravljena je kolonoskopija s polipektomijom polipa u sigmi. Zbog hemodinamske nestabilnosti pacijent je hospitaliziran i pregledan od strane kirurga. Pristupilo se hitnom operativnom zahvatu i napravljena je operacija po Hartmannu. Kod druge bolesnice (žensko, 47 godina) je u sklopu predoperativne obrade zbog zatvaranja protektivne kolostome, ambulantno napravljena kolonoskopija ambulantno. Četvrtog dana nakon kolonoskopije zbog bolova u trbuhu i početne flegmone trbušne stijenke pregledana je od strane kirurga i postavljena je indikacija za hitni operativni zahvat. Zbog perforacije transversalnog kolona napravljena je operacija po Hartmannu.

U postoperativnom tijeku kod nijednog od operiranih bolesnika nije bilo kirurških komplikacija niti smrtnih ishoda.

Zaključak: Perforacija kolona za vrijeme kolonoskopije u KB-u Merkur je rijetka (0,05%). Perforacija ili sumnja na perforaciju zahtijeva hitni kirurški pregled bolesnika. Zbog nepostojanja algoritama liječenja takvih bolesnika, liječenje je uglavnom empirijsko. Mogućnost perforacije treba svesti na najmanju moguću mjeru poboljšanjem kvalitete postupka.

PRIKAZ KAZUISTIKE KARCINOMA REKTUMA U KBC-U OSIJEK U DVOGODIŠNJEM PERIODU

KONDŽA G, Bednjanić A, Kovačić B, Križan A, Grubišić M, Krpan D, Trogrlić B, Musa K

Klinički bolnički centar Osijek, Osijek, Hrvatska

abednja@gmail.com

Kolorektalni karcinom je treći uzrok smrtnosti od raka u zapadnim zemljama, a udio karcinoma rektuma u ukupnom broju kolorektalnih karcinoma je 25–30%, ovisno o spolu, te je kao takav predmet velikog interesa kliničara.

Napretkom moderne tehnologije i kirurške tehnike te uvođenjem neoadjuvantne radiokemoterapije postignuto je veće petogodišnje preživljenje i smanjen postotak recidiva bolesti. Laparoskopska kirurgija, uz sve navedene dobrobiti, nudi još i manje poslijeoperacijskih komplikacija te brži oporavak, kod mlađih i kod starijih bolesnika. Međutim, stalno je prisutno pitanje radikalnosti laparoskopske kirurgije, a najnovije metaanalize kontroliranih randomiziranih studija malu prednost ipak daju otvorenoj kirurgiji.

U našem radu prikazat ćemo podatke o otvorenim operacijama kod 130 bolesnika s karcinomom rektuma, u periodu od dvije godine, osvrćući se posebno na veličinu i proširenost tumora po TNM klasifikaciji, postizanje R0 resekcije te poslijeoperacijske komplikacije.

Zaključak je da je otvorena kirurgija rektuma sigurna u postizanju kirurškog radikaliteta, s prihvatljivim brojem poslijeoperacijskih komplikacija s obzirom na dob bolesnika te veličinu i proširenost tumora.

VRIJEDNOST PREDOPERATIVNOG OBILJEŽAVANJA MJESTA STOME U KOLOREKTALNOJ KIRURGIJI

KUČAN D, Kocman B, Jadrijević S, Poljak M, Kostopeč P, Jakus DM, Štironja I, Mikulić D

Klinička bolnica Merkur, Zagreb, Hrvatska

dkucan@gmail.com

Cilj: Visoka stopa komplikacija vezana uz stome znatno utječe na kvalitetu života pacijenata. Loše pozicionirana stoma jedan je od faktora koji utječu na pojavnost komplikacija. Predoperativno markiranje pruža mogućnost uzimanja u obzir faktora koji su perioperativno nedostupni, a bitni su za uspjeh stomalne kirurgije.

Metode: Tradicionalna pravila kreiranja stome koja uključuju adekvatnu vaskularizaciju, izvođenje stome bez napetosti, transrektalno pozicioniranje te protruzija crijeva iznad linije kože nisu garancija adekvatne stome. Nabori adipozne stijenke, ožiljci, ptoza dojki, druge stome, hernije, navike pacijenta i uzimanje u obzir linije remena neki su od faktora koji se uzimaju u obzir pri predoperativnom markiranju stoma i povećavaju šansu za uspjeh stomalne kirurgije. Kirurg ili za markiranje educirana medicinska sestra trebali bi biti zaduženi za markiranje. Naš primjer donosi 10 pacijenata kojima se predoperativno obilježavalo mjesto stome u stojećem, ležećem i sjedećem položaju te njegov postoperativni ishod.

Rezultati: Intraoperativna situacija i procjena operatera ključan je čimbenik pri odabiru vrste i pozicije stome. Vrijednost predoperativnog markiranja mjesta stome je neupitna, pogotovo kod pretilih pacijenata kod kojih se izbjegava pozicioniranje stome unutar kožnog nabora te nepregledna pozicija za pacijenta. U ranom postoperativnom tijeku na uzorku markiranih pacijenata nije bilo evidentiranih komplikacija u smislu dermatitisa ili curenja sadržaja.

Zaključak: Obilježavanjem mjesta stome moguće je utjecati na manju pojavnost komplikacija, kao i povećati šansu za bolje privikavanje pacijenta na stomu.

KIRURGIJA ILI WATCH + WAIT NAKON NEOADJUVANTNE KEMORADIOTERAPIJE RAKA REKTUMA: POČETNI REZULTATI BANJALUČKE REGIJE

MARIĆ Z¹, Marošević G², Čoprka T¹, Dodoš D¹, Vujanović B¹, Kolarević G²

¹JZU Opća bolnica dr. Mladen Stojanović Prijedor, Prijedor, Republika Srpska, Bosna i Hercegovina

²Affidea IMC Centar za radioterapiju, Banja Luka, Republika Srpska, Bosna i Hercegovina

zdravkomaric50@gmail.com

Cilj: Iako neoadjuvantna kemoradioterapija dovodi do smanjenja veličine i stadija karcinoma rektuma, malo je dokaza koji bi kod kompletnog kliničkog odgovora (cCR) *watch + wait* (W&W) strategiju proglasili standardom u liječenju lokalno uznapredovalog karcinoma rektuma. Cilj ovog rada je prikazati početne rezultate (W&W) strategije u banjalučkoj regiji.

Metode: U razdoblju od 1. 7. 2015. godine do 28. 2. 2017. godine neoadjuvantnom kemoradioterapijom tretirano je 20 pacijenata. Pacijenti su liječeni IMRT/RapidArc radioterapijskom tehnikom u IMC Centru za radioterapiju Banja Luka. Aplikirana je doza 45 Gy u 25 frakcija uz 5-FU baziranu kemoterapiju. Nakon 8 tjedana pacijenti su radili kontrolni MR zdjelice, rektoskopiju, CEA marker i kiruršku kontrolu u JZU bolnici Prijedor. Kod pacijenata kod kojih je postignuta kompletna klinička regresija tumora odustalo se od operativnog liječenja i primijenjena je W&W strategija. Kontrola CEA markera, MR zdjelice i rektoskopija rađene su svaka 3 mjeseca kao W&W strategija. Pacijenti s parcijalnom kliničkom regresijom operirani su u JZU bolnici Prijedor.

Rezultati: Perzistentni cCR postignut je kod 4 pacijenta. Od 16 pacijenata koji su operirani zbog rest tumora kod 4 pacijenta dokazana je patološka kompletna regresija (pCR). Nema razlike u razdoblju bez progresije bolesti (PFS) između onih koji su odmah operirani i onih koji su bili u *watch and wait* grupi, odnosno nema ponovnog rasta tumora niti metastaza.

Zaključak: Početni rezultati *watch and wait* strategije pokazuju da je ova metoda sigurna za pacijenta. Klinički markeri regresije tumora nisu najpouzdaniji i zbog toga su neki pacijenti, koji su mogli odložiti operativni zahvat, zapravo pretretirani.

Ključne riječi: rak rektuma, *watch + wait*, neoadjuvantna kemoradioterapija.

PALIJATIVNO OPERATIVNO LIJEČENJE UZNAPREDOVALIH KARCINOMA KOLONA LAPAROSKOPSKIM PRISTUPOM

MITROVIĆ N, Stevanović D, Jašarović D, Stojanović D, Bajec D

Klinika za kirurgiju, Klinički bolnički centar Zemun, Beograd, Srbija

mitrovicdrnebojsa@yahoo.com

Cilj: Problem i izazov u liječenju karcinoma kolona je visok postotak bolesnika s uznapredovalom bolešću i udaljenim metastazama. Opravdan i racionalan kirurški pristup pacijentu u IV. stadiju karcinoma kolona, rezerviran je za komplikacije maligne bolesti i precizno određivanje stadija radi adekvatne onkološke terapije. Ovaj rad predstavlja i popularizira palijativno operacijsko liječenje laparoskopskim pristupom, zbog skraćivanja vremena hospitalizacije, smanjenja broja komplikacija, poboljšanja kvalitete života i stvaranja uvjeta za provođenje onkološke terapije.

Metode: Studija je temeljena na prospektivnoj i retrospektivnoj analizi 448 pacijenata s karcinomom kolona, koji su radikalno i palijativno kirurški liječeni na Klinici za kirurgiju, KBC Zemun, Beograd, u trogodišnjem razdoblju.

Rezultati: Radikalno kirurški je liječeno 366 (81,7%) bolesnika, od kojih je kod 299 (82%) slučajeva pristup bio klasičan, a kod 67 (18%) laparoskopski. Kod 82 (18,3%) bolesnika je napravljena palijativna operativna procedura zbog prisustva difuznih metastaza u jetri ili karcinoze peritoneuma s PCI>30. Od ukupnog broja palijativno kirurški liječenih bolesnika, 50 (61%) je operirano klasičnim, a 32 (39%)

laparoskopskim pristupom. Intraoperativnog mortaliteta nije bilo, a postoperativni je zabilježen kod 2 pacijenta koji su podvrgnuti palijativnoj klasičnom kirurškom liječenju i uzrokovani su kardiopulmonalnom insuficijencijom i plućnom embolijom. Indikacije za palijativno kirurško liječenje su bile okluzivne tegobe i hemoragijske komplikacije tumora, kao i točno određivanje stadija oboljenja. Ne postoji statistički značajna razlika između skupina bolesnika koji su operirani palijativno laparoskopskim i klasičnim pristupom po dužini trajanja operacije, nadoknadi krvi, distribuciji lokalizacije tumora i operativnim procedurama, kao ni po spolu i dobi bolesnika. Statistički značajna razlika $p < 0,05$ između ove dvije skupine bolesnika ustanovljena je po pitanju morbiditeta, duljine trajanja hospitalizacije i uspostavljanja peristaltike. U grupi laparoskopski palijativno operiranih bolesnika morbiditet je iznosio 4, uz konverziju kod 2 pacijenta (6,25%) uspostava peristaltike 2 dana (1–4), dužina hospitalizacije 5 dana (4–10) i prosječno trajanje operacije od 80 minuta.

Zaključak: Laparoskopski pristup pacijentu u IV. stadiju karcinoma kolona nam omogućuje brzo i učinkovito potvrđivanje dijagnoze, točno određivanje stadija i rješavanje okluzivnih i hemoragijskih komplikacija bolesti. Prednosti nad klasičnim kirurškim pristupom ogledaju se u poštadi bolesnika velike traume i brojnijih komplikacija, kao i stvaranju uvjeta za brže provođenje onkološke terapije, a sve s ciljem poboljšanja kvalitete života (QoL) bolesnika s uznapredovalim karcinomom kolona.

“TIPS AND TRICKS” IN PERFORMING D3 LYMPHADENECTOMY FOR RIGHT COLON CANCER

PAVLENKO A, Sakharov A, Krestyaninov S, Pavlov R, Gotsadze I, Baron E

State University Clinic, Saint-Petersburg, Russia

andrewpavlenko@yandex.ru

There is currently no standard laparoscopic technique of complete mesocolic excision for right colon cancer. The traction of cecum is performed by the assistant of the surgeon. The parietal peritoneum is dissected in the area near a projection of *a.v. ileocolica*. Dissection is performed using a medial-to-lateral approach. Told's fascia is separated from the mesocolic fascia. Mesocolon is raised up as a curtain. Therefore, carbon dioxide divides fascial planes. After that, duodenum, head of pancreas and uncinate process of pancreas are separated from the mesocolic fascia. A piece of gauze is placed under fascia in this area. It will be a landmark of further mobilization. The parietal peritoneum of small intestine's root of mesentery is dissected from the basis of *a.v. ileocolica* to the basis of transverse colon's root of mesentery. The *a.v. ileocolica* are identified and ligated at their origin. The front surface of superior mesenteric vein is visualized to the basis of Henle's venous trunk. Under the basis of the venous trunk the second gauze landmark is installed. After that, mesocolon becomes separated from the upper mesenteric vessels by the two gauze landmarks. The gastrocolic ligament is dissected right near gastroepiploic vessels with sceletenization of both vessels. The mesentery of transverse colon is dissected away from inferior side of pancreas. The both planes of dissection become connected. The colonic branch of trunk of Henle is identified and ligated. The medium colonic vessels are visualized and ligated at their origin. Since 2013 to the present time forty procedures have been performed. The mortality and morbidity were 0% and 10.6% respectively.

Video available at <https://youtu.be/7Nc6XQNYW0c>

5-GODIŠNJE PREŽIVLJENJE PACIJENATA OPERIRANIH 2011. GODINE ZBOG KARCINOMA DEBELOG CRIJEVA U OPĆOJ BOLNICI ŠIBENSKO-KNINSKE ŽUPANIJE – NAŠA ISKUSTVA

PEZELJ N, Blaće I, Aleksić J, Alfier V, Madžar I, Sunko N, Baljkas A, Radić M, Zamarin K, Blažević N

Opća bolnica Šibensko-kninske županije, Šibenik, Hrvatska

nikica.pezelj.hmp@gmail.com

Kolorektalni karcinom zauzima drugo mjesto učestalosti maligniteta kod oba spola. Uz podatke HZJZ-a, o oko 3000 novooboljelih godišnje, te činjenicu kako u Hrvatskoj pojavnost i smrtnost od ove bolesti bilježe uzlazni trend, suprotno podacima razvijenog svijeta, svjesni smo potrebe unapređenja edukacije, dijagnostike, prevencije i liječenja, te smo željeli na uzorku operiranih 2011. godine u našoj ustanovi utvrditi stanje kod nas. Godine 2011. operirali smo 71 osobu; 42 muškarca (59,15%) i 29 žena (40,85%), što je sukladno višoj učestalosti kod muškaraca, kao i u svijetu. Na našem odjelu operira se velika većina novootkrivenih u Šibensko-kninskoj županiji, koja broji nešto više od 100000 stanovnika, a brojke možemo okvirno prevesti i u incidenciju, koja je sukladna podacima u razvijenom svijetu. U postocima, po Dukes klasifikaciji prema patohistološkom nalazu, bilo je 4,23% karcinoma Dukes A, Dukes B 25,35%, Dukes C 57,75%, Dukes D 12,68%. Podatke o 5-godišnjem preživljenju dobili smo od HZZO-a, ukupno preživljenje iznosi 38,03%. Sortiranjem oboljenja prema Dukes klasifikaciji, pacijenti s karcinomom Dukes A su 5 godina po operaciji preživjeli u 66,67% slučajeva, Dukes B u 61,11%, Dukes C 31,71%, Dukes D 11,11%. Prema primarnom sijelu prednjači u ukupnoj populaciji rektum kod 32,39% slučajeva, a najrjeđe primarno sijelo je hepatalna fleksura (1,41%). Kod muškaraca najčešća lokalizacija je rektum (33,33%). Kod žena su to sigma i rektum (po 24,14%). Prema spolu i primarnom sijelu, bitno je veći postotak karcinoma sigme kod žena (24,14% naspram 16,67%) te karcinoma cekuma i ascendensa kod muškaraca (po 11,90%), a žena kod samo po 3,45%. Postotak preživjelih po dobnim skupinama je najveći u najmlađoj dobnj skupini te iznosi 100%. Ostali postoci prema dobnim skupinama i prema klasi po Dukesu su očekivani, no za napomenuti je da niti jedan pacijent stariji od 50 godina koji je imao karcinom klase D po Dukesu nije preživio 5-godišnji period. Nismo operirali niti jednog pacijenta s karcinomom klase A po Dukesu, dobi do 65 godina, a svi operirani dobi od 50 do 65 godina su imali Dukes C ili D karcinome. Slični podaci su u dostupnoj literaturi u svijetu, no ipak, smatramo da se maligniteti kod mlađe dobne skupine prerijetko otkrivaju u ranijim fazama te da bi skrining morao polučiti bolje rezultate.

ANALIZA LATERALNOG PRISTUPA U LAPAROSKOPSKOJ KOLOREKTALNOJ KIRURGIJI

STEVANOVIĆ D, Stojanović D, Mitrović N, Jašarović D, Špica V, Bajec D

Klinički bolnički centar Zemun, Beograd, Srbija

drdejanstevanovic@gmail.com

Cilj: Medijalni pristup (MP) postao je posljednjih godina dominantan način preparacije u odnosu na lateralni pristup (LP) u laparoskopskoj kolorektalnoj kirurgiji. Cilj rada je analiza ova dva različita pristupa anatomskim strukturama prilikom izvođenja kolorektalnih laparoskopskih operacija.

Metode: U posljednje dvije godine u našoj ustanovi operirano je 55 pacijenata s kolorektalnim karcinomima. Kod 18 pacijenata primijenjen je medijalni pristup (MP), dok je kod 37 pacijenata primijenjen lateralni pristup (LP). Svi pacijenti analizirani su po vremenu trajanja operacije, gubicima krvi, broju disektiranih limfnih čvorova, stadiju maligne bolesti, postoperativnim komplikacijama te dužini hospitalizacije.

Rezultati: U obje grupe najzastupljeniji su bili pacijenti s tumorima gornje trećine rektuma i desne

polovine kolona. Nije bilo značajne razlike u trajanju operacije (prosječno 135 min u LP i 145 min u MP grupi). Intraoperativni gubici krvi bili su nešto niži u MP grupi (prosječno 120 ml prema 130 ml u LA grupi). U obje grupe pacijenata najzastupljeniji su bili pacijenti u II. stadiju maligne bolesti. U LP grupi imali smo veći broj disektiranih limfnih čvorova (prosječno 22) u odnosu na MP grupu (prosječno 19). Postoperativne komplikacije bile su zastupljenije u LP grupi. U ovoj grupi pacijenata imali smo 2 infekcije rane, jednu crijevnu fistulizaciju i jedno krvarenje iz mezorektuma. Kod ova dva pacijenta napravili smo reoperacije, pri čemu smo u prvom slučaju napravili ileostomiju i suturiranje mjesta fistulizacije uz adekvatnu lavažu i drenažu abdomena. U drugom slučaju napravili smo zaustavljanje krvarenja uz pomoć klipsa laparoskopskim putem. U MP grupi imali smo jednu infekciju rane i produženo krvarenje *per rectum* koje je sanirano konzervativnim putem. Prosječna dužina postoperativne hospitalizacije približno je ista u obje grupe pacijenata (4 dana u MA i 4,5 dana u LA grupi).

Zaključak: U našem istraživanju medijalni pristup (MP) ima prednosti kraćeg operativnog vremena i nižu stopu konverzije sa sličnim stupnjem sigurnosti. Razlike između analiziranih grupa u gubicima krvi, dužini bolničkog liječenja i onkološkom radikalitetu operacije ostat će i dalje teme razmatranja za nove studije.

SYNCHRONOUS LIVER RESECTIONS FOR METASTASES OF GASTROINTESTINAL TUMORS – 15 YEARS EXPERIENCE

ŠKEGRO M, Žedelj J, Pavlek G, Deban O

Division for Hepatobiliary Surgery and Transplantation of Abdominal Organs, Department of Surgery, University Hospital Center Zagreb, Zagreb, Croatia

ognjan_deban@yahoo.com

Introduction: Liver resection is the only treatment modality offering long-term survival in patients with liver metastases of gastrointestinal tumors. The surgical strategy for treatment of resectable isolated liver metastases detected at the same time as primary tumor of gastrointestinal tract remains controversial. Evidence in surgical literature shows that synchronous liver resections can be performed without increase in perioperative morbidity and mortality and with comparable long-term outcomes, compared to staged resections. Our aim in this study was to evaluate perioperative outcomes in patients who were operated at our department by means of simultaneous primary tumor and liver resection in the period from 2002 to 2016.

Methods: We retrospectively analyzed medical records of patients who underwent liver resections for liver metastases in the period from 2002 to 2016. Patients who underwent synchronous liver resection and resection of primary tumor are included in this retrospective study.

Results: 49 patients in this time interval were subjected to this procedure and results of their surgical treatment will be presented and discussed.

Conclusion: Simultaneous liver and primary tumor resection for synchronous liver metastases is a safe surgical procedure which can be performed without a significant increase in intraoperative blood loss, postoperative complication rate and mortality.

ADENOKARCINOM TANKOG CRIJEVA KOD BOLESNIKA S CROHNOVOM BOLESTI – PRIKAZ SLUČAJA

ŽIDAK M^{1,2}, Kožul D¹, Stipančić I¹, Baković J¹, Bielen ĐV¹, Knežević M¹, Lisek V¹

¹Zavod za abdominalnu kirurgiju, Klinika za kirurgiju, Klinička bolnica Dubrava, Zagreb, Hrvatska

²Katedra za kirurgiju, Medicinski fakultet Osijek, Sveučilište Josipa Jurja Strossmayera u Osijeku, Osijek, Hrvatska
mzidak@kdbd.hr

Incidencija malignih tumora tankog crijeva u populaciji je vrlo niska, oko 1,5:100000. Jednim od vodećih etioloških faktora smatra se Crohnova bolest, utoliko da se adenokarcinom tankog crijeva smatra njenom komplikacijom. Zbog rijetkosti i poteškoća u pronalaženju slučajeva, teško je točno procijeniti rizik pojave adenokarcinoma tankog crijeva u populaciji bolesnika s Crohnovom bolesti, no smatra se da relativni rizik u odnosu na opću populaciju varira od 6 do 320. Neki od faktora rizika opisanih u literaturi su trajanje Crohnove bolesti, visok stupanj aktivnosti bolesti, ranije strikturoplastike tankog crijeva s premosnicom vijuga, umjesto resekcijom i anastomozom, te aktivnost Crohnove bolesti ograničena na tanko crijevo.

Postaviti dijagnozu adenokarcinoma tankog crijeva kod bolesnika s Crohnovom bolesti predstavlja problem. Klinički se najčešće prezentira opstrukcijom tankog crijeva praćenom mučninom, povraćanjem i bolovima u trbuhu, a rjeđe pojavom krvarenja, fistulama i perforacijom crijeva. Sve navedeno istovremeno može biti i posljedica aktivnosti Crohnove bolesti. Osim toga, slikovnim se metodama teško utvrđuje razlika između adenokarcinoma tankog crijeva i kroničnih posljedica Crohnove bolesti. Zbog toga nije neuobičajeno da patohistološki nalaz adenokarcinoma bude slučajni nalaz nakon resekcije tankog crijeva zbog drugih komplikacija Crohnove bolesti (strikture, fistule, apscesi, perforacije crijeva).

Prikazujemo slučaj bolesnika s Crohnovom bolesti i mucinoznim adenokarcinomom terminalnog ileuma utvrđenim nakon izvedene desnostrane hemikolektomije zbog kliničke slike akutnog abdomena i perforacije crijeva.

EDUKACIJA U ABDOMINALNOJ KIRURGIJI
EDUCATION IN ABDOMINAL SURGERY

ORGANIZATION OF ENTEROSTOMAL THERAPY ON NATIONAL LEVEL

KOŠOROK P

IATROS Medical Center, Ljubljana, Slovenia

tajnistvo@iatros.si

The development of stoma rehabilitation represents the program with a 40-year history in Slovenia.

We have followed the educational program of WCET (World Council of Enterostomal Therapists).

In 1992, our national ET school was established.

Pivot person in stoma rehabilitation process is a registered nurse with an ET diploma. Other members of the professional team are: abdominal surgeons and general practitioners taking care of the patient. Operation and rehabilitation must be performed in a specialized hospital obtaining enough practice in stoma formation. At the same time such hospital offers the place for an ET school with a specialized library.

Lay persons important in ET rehabilitation are relatives and parents (if the patient is a child). We pay special attention to education of visitors, as they are very helpful when enlightening the problem to the patient. Companies selling stoma appliances are welcome, publishing information to patients and supporting the meetings of ostomates.

ERAS U ABDOMINALNOJ KIRURGIJI
ERAS IN ABDOMINAL SURGERY

SMJERNICE ZA DIJAGNOSTICIRANJE I KONZERVATIVNO LIJEČENJE OPSTIPACIJE

KEKEZ T, Silovski H, Majerović M, Jelinčić Ž, Golem AZ, Kinda E, Augustin G, Matošević P, Bruketa T, Bogdanić B, Majsec Budak A

Klinički bolnički centar Zagreb, Zagreb, Hrvatska

tihomirkekez@gmail.com

Opstipacija je jedan od najčešćih gastrointestinalnih poremećaja. Učestalost u muškaraca je oko 12%, a u žena 16% i povećava s dobi tako da je u starijih od 60 godina učestalost 33,5%. Opstipacija se definira Rimskim kriterijima kao stanje kad je stolica rjeđa od tri puta tjedno uz dodatne tegobe: napuhanost, tvrdu stolicu, napinjanje pri nuždi, osjećaj nepotpunog pražnjenja.

Dijeli se u dvije grupe: primarna, idiopatska ili funkcionalna čiji je uzrok nepoznat te sekundarna koja je posljedica uzimanja lijekova ili nekih bolesti. Primarna (funkcijska) opstipacija je definirana tranzitnim vremenom. Najveću skupinu opstipiranih čine osobe s normalnim tranzitnim vremenom, dok se sporo tranzitno vrijeme i defekacijska disinergija nalazi u 40% primarne opstipacije. Pri dijagnosticiranju primarne opstipacije osim subjektivnih pokazatelja važna je i dijagnostika: mjerenje tranzitnog vremena i analna manometrija. Sekundarna opstipacija je uzrokovana lijekovima (analgetici, antikolinergici, preparati s kationima) ili bolestima (metabolička stanja, kolagenoze, neurološke bolesti). Preporučene smjernice za liječenje opstipacije prema redoslijedu primjene su: 1. zamijeniti lijekove koji uzrokuju opstipaciju 2. utjecati na čimbenike koji pokreću debelo crijevo. Potonji su vježba, dovoljan unos vode, korekcija prehrane odnosno povećani unos vlakana, osmotski laksativi i stimulativni laksativi. Prvi stupanj liječenja opstipacije čini povećanje unosa vlakana. Ona su najvažniji i temeljni čimbenik liječenja opstipacije. Povećavaju volumen stolice i ubrzavaju tranzitno vrijeme. Razlikujemo topljiva (psilijum) i netopljiva (mekinje) vlakna. Drugi stupanj liječenja opstipacije čine osmotski laksativi (laktuloza, PEG). Kao i vlakna ne izazivaju navikavanje i njihova primjena nije vremenski ograničena. Pri akutnoj i tvrdokornoj opstipaciji indicirana je upotreba stimulativnih laksativa (bisakodil, sena).

ENHANCED RECOVERY PATHWAYS IN PANCREATIC SURGERY

KONDŽA G, Musa K, Trogrlić B

Klinika za kirurgiju, Klinički bolnički centar Osijek, Osijek, Hrvatska

gkondza@gmail.com

Enhanced recovery after surgery (ERAS) protocols were first introduced to help recovery after colorectal surgery. They have now been applied to multiple surgical specialties, including pancreatic surgery. ERAS protocols in pancreatic surgery have been shown to decrease length of stay and possibly postoperative morbidity.

THE IMPACT OF ERABS TO EARLY POSTOPERATIVE COMPLICATIONS AND QL

PINTAR T, Kunst G

Department of Abdominal Surgery, University Clinical Center Ljubljana, Slovenia

tadeja.pintar@kclj.si

Introduction: Preoperative multimodal patient preparation is mandatory for implementation of ERABS in clinical practice.

Methods: Results are limited to a 1 year period and 50 operated patients (35 sleeve gastrectomies and 15 by-pass patients) in patients reached criteria for bariatric surgery; 68% have 2 or more concomitant diseases. Risk stratification, patient education, preoperative feeding formulas adoption, balanced intravenous and analgetics treatment, medication dose adjustment to BMI, early cPAP introduction in OR, enhanced physical activity, oral formula and patient independency were introduced to reduce hospital stay, overall reduction of medical complications and improved QL.

Results: ERABS protocol implementation resulted in: reduced hospital stay from day 4 to 3 (25%), ward walking hour 4 after operation (day 1 to 4 hours after operation), reduction to overall use of analgetics (opioide and nonopioide, based paracetamol and methamisole monohydrate) for 20% and average VAS score 1–2, day 1 postoperatively commercial liquid oral protein formula (330 kcal, protein 20 g, vitamin D and HMB), water to 800 ml, adjustment to antibiotics to BMI, and complete patient independency to nursing. Improved QL questionnaire translated to grades 0–10 graded from initial non ERABS values 4 to 8 at day 3 to value 10 day 30 postoperatively. No medical complications were observed

Conclusion: ERABS implementation importantly reduce hospital stay, reduce pain medication needs, improve reported QL, early patient independency, early oral feeding schema and PA. No early and 30 days postoperative complications were observed in the cohort of patients being preoperatively educated with ERABS protocol.

DIVERTIKULARNA BOLEST
DIVERTICULAR DISEASE

ELEKTIVNO KIRURŠKO LIJEČENJE DIVERTIKULARNE BOLESTI

BAKOVIĆ J

Klinička bolnica Dubrava, Zagreb, Hrvatska

josipbakovic@yahoo.com

Uvod: Dugi niz godina divertikularna bolest pa tako i elektivno liječenje divertikularne bolesti ne dobiva pažnju koju zavrjeđuje uzimajući u obzir sve veću učestalost, veći broj operacija i troškove koje donosi zdravstvenom sustavu.

Postulati kirurškog elektivnog liječenja koji se danas koriste u liječenju divertikularne bolesti zasnivaju se na spoznajama starima više od 50 godina.

Cilj: Cilj ovog rada je prikazati dosadašnje zakonitosti u elektivnom liječenju divertikularne bolesti kroz prizmu sadašnjih spoznaja.

Metode: Ovaj rad je baziran na pregledu dostupnih medicinskih baza podataka.

Rezultati: Rezultati ovog rada pokazuju da indikacije za elektivno kirurško liječenje divertikularne bolesti (dva napada nekompliciranog divertikulitisa ili jedan napad kompliciranog divertikulitisa koji nisu zahtijevali hitno kirurško liječenje, prvi epizoda divertikularne bolesti kod bolesnika ispod 50 godina te imunokompromitirani bolesnici) treba preispitati uzimajući činjenice kao što su vjerojatnost ponovnih epizoda divertikulitisa koji iznosi oko 10%, osobito kompliciranog divertikulitisa te pojavnosti kliničkih simptoma kao što su bolovi u trbuhu koji se javljaju do 25% slučajeva nakon elektivnih resekcija zbog divertikularne bolesti.

Također važno je uzeti u obzir morbiditet koji seže do 28% i mortalitet koji ovisno o studiji ide do 2.5% nakon elektivnih resekcija kod divertikularne bolesti u odnosu na postotak mogućih komplikacija konzervativnog liječenja recidiva divertikularne bolesti.

Kod bolesnika sa indikacijom za elektivno kirurško liječenje divertikularne bolesti laparoskopski pristup uz sve efekte minimalnoinvazivnog pristupa nosi i manju smrtnost 0.3 % u odnosu na otvorene zahvate gdje iznosi oko 2,5%.

Zaključak: Nove spoznaje do kojih smo došli zadnjih godina nisu dovoljne da sa jakim stupnjem preporuke u cijelosti promjene dosadašnje smjernice u elektivnom kirurškom liječenju divertikularne bolesti ali su dovoljne da se korigira dosadašnji pristup u pojedinim segmentima liječenja.

U svakom slučaju nove studije su potrebne da se jasnije definira elektivno kirurško liječenje divertikularne bolesti ali smjer u kojem ćemo krenuti je naznačen.

AKUTNI DIVERTIKULITIS LIJEVOG KOLONA

DIKLIĆ D, Koprek D, Vujčić D, Grbaš Bratković S, Cindrić I, Đaković Bacalja I, Kučić Ž, Vlahović V

Opća bolnica Bjelovar, Bjelovar, Hrvatska

davorin.diklic@obj.hr

Akutni divertikulitis (AD) lijevog kolona je u porastu u cijelom svijetu pa tako i u Hrvatskoj. To je posljedica novog načina života. Češći je u starijoj životnoj dobi, ali zabrinjava njegova povećana pojavnost i u mlađim dobnim skupinama. Prema zadnjim istraživanjima, tijekom života je rizik za nastanak AD lijevog kolona oko 4% kod pacijenata kojima je dijagnosticirana divertikuloza. Međutim 10–20% pacijenata s divertikulozom ima simptome bolesti. Simptomatska divertikuloza je podijeljena na divertikulozu bez upale (75%) i na upalnu divertikulozu, tj. divertikulitis.

AD ima više varijacija, kao lokalizirana upala s perforacijom divertikula ili bez nje, te najteži oblik kada se razvija difuzna sterokoralna upala potrbušnice. AD se komplicira u 10–25% slučajeva. Komplicirani divertikulitis se operira (perforacija kolona i upala potrbušnice, apsces, fistula, stenoza).

Uz karakteristične kliničke simptome, povišene vrijednosti upalnih parametara, za točnu dijagnozu i određivanje stupnja bolesti potrebno je napraviti CT trbuha. Ultrazvuk trbuha se može učiniti kod početne procjene kada postoji sumnja na AD.

Tijekom prošlog stoljeća mijenjali su se različiti modaliteti liječenja AD. Lavaža sa ili bez ušivanja mjesta perforacije, zatim liječenje u tri faze Mayo Klinike ili Mikuliczev postupak u dvije faze. Zbog neadekvatnog rješavanja uzroka sepse uvedene su resekcije zahvaćenog dijela kolona s formiranjem kolostome (Hartmannova operacija). Međutim, zbog visokog pobola i smrtnosti povezanih s Hartmannovom operacijom i malog broja pacijenata kod kojih je naknadno napravljena anastomoza kolona, počela se raditi resekcija s primarnom anastomozom.

Razvoj laparoskopske tehnike operiranja omogućio je da se zatvori krug, povratak metode ispiranja i drenaže koja je bila popularna polovicom prošlog stoljeća. Laparoskopija kao minimalno invazivna tehnika operiranja je na taj način smanjila postotak komplikacija koje su pratile agresivnije operacije.

Na kirurgiji OB Bjelovar, u periodu prošlih pet godina, vršene su operacije AD različitim metodama liječenja: ušivanje mjesta perforacije uz lavažu i drenažu sa ili bez omentoplastike, izvlačenje mjesta perforacije bez oralne kolostome, češće se radi Hartmannova operacija. Zadnjih godina AD se liječi laparoskopski uz lavažu i drenažu apscesa. Endošavovima se prešiva mjesto perforacije. Nije bilo smrtnog ishoda niti razvoja komplikacija kod bolesnika koji su do sada liječeni laparoskopski.

PRIMARY RESECTION IN ACUTE GENERALIZED PERITONITIS COMPLICATING SIGMOID DIVERTICULITIS

KREBS B, Ivanecz A, Horvat M, Dzodan A, Potrč S

University Clinical Center Maribor, Maribor, Slovenia

bojan.krebs@guest.arnes.si

Background: The best treatment for patients with acute sigmoid diverticular disease with perforation and peritonitis is still an open question. There are two main options for the most difficult cases: Hartmann procedure and primary resection with anastomosis. General opinion is that Hartmann procedure is safer for the patient, but there is no clinical data which support this theory, even more, later studies suggest that resection with primary anastomosis has better outcomes.

Methods: We searched PubMed and MEDLINE from 2007 to 2017 for following keywords in various combinations: „acute diverticulitis“, „resection“, „stoma“, „primary anastomosis“.

Results: We found 12 studies (randomized control trials, prospective non-randomized, and retrospective studies) and three systematic reviews, two of them in combination with meta-analysis. Most of the studies conclude that primary anastomosis is a good choice in generalized peritonitis and that there are no data which would confirm that Hartmann procedure with terminal stoma is a better option. The last meta-analysis from 2016 is the only one which states that primary anastomosis is better than Hartmann procedure.

Conclusions: Despite numerous published studies of surgical treatment for generalized peritonitis from acute perforated diverticulitis we still don't have the final answer. There is a big heterogeneity between presented studies and although the last meta-analysis suggests that primary anastomosis is a better option, we must finish with an unpopular sentence: We need more high-quality randomized trials.

DIVERTIKULARNA BOLEST – TREBAMO LI MIJENJATI DOSADAŠNJI NAČIN LIJEČENJA?

STIPANČIĆ I

*Klinička bolnica Dubrava, Zagreb, Hrvatska
igors@kdb.hr*

Divertikuloza lijevog kolona je vrlo česta pojava u populaciji zapadnog načina života. Iako prava prevalencija divertikuloze nije poznata, vjeruje se da gotovo četvrtina populacije u razvijenim zemljama ima ove promjene debelog crijeva. Poznato je da se učestalost divertikuloze povećava sa dobi. Drži se da preko 50% starijih od 65 godina a više 2/3 starijih od 80 godina ima divertikulozu. Ono što se posljednjih godina primjećuje je porast učestalosti u osoba mlađe životne dobi (<40 godina).

Većina osoba sa divertikulozom kolona nema nikakvih tegoba. S druge strane osobe s divertikulozom pokazuju širok spektar tegoba i klinički manifestacija od kojih akutna upala odnosno divertikulitis ima poseban značaj. I sam akutni divertikulitis pokazuje veliki raspon promjena od blage upale, preko apscesa do teškog perforiranog fekalnog peritonitisa.

Dosadašnje liječenje divertikulitisa se temeljilo na retrospektivnim analizama i prikazima slučaja objavljivanim prije više od 30-40 godina. Stoga je dijagnostika i liječenje divertikulitisa bilo više posljedica osobnog izbora liječnika nego standardiziranih postupaka temeljenim na znanstvenim (evidence-based) spoznajama.

Proteklih godina svjedoci smo novijih spoznaja vezanih za liječenje divertikulitisa. Te promjene uključuju nepotrebnost (neučinkovitost) antibiotske terapije u akutnom nekompliciranom divertikulitisu. Isto tako pokazano je da nije nužna hospitalizacija svih bolesnika s akutnim divertikulitisom već se većina može liječiti ambulantno. Nadalje, sve je više potvrda da se svi bolesnici s kompliciranim divertikulitisom ne liječe operacijski. Brojne su mogućnosti liječenja kompliciranog divertikulitisa od perkutanih drenažnih postupaka, laparoskopske lavože u perforiranom divertikulitisu, resekcije s primarnom anastomozom i u konačnici poznatom resekcijom po Hartmannu.

32

Novije spoznaje utječu na promjene u tradicionalnom stavu u postavljanju indikacija i za elektivne operacije nakon preboljele atake divertikulitisa tako da danas i nakon dvije atake nekompliciranog divertikulitisa nije nužna kirurška operacija.

I konzervativno liječenje pokazuje neke promjene od liječenja probioticima, neresorbirajućim antibioticima (rifaximin) preko protuupalnih lijekova (mesalamin).

Ovdje će biti prikazane neke nove spoznaje koje utječu na promjenu dosadašnjeg stava u liječenju divertikularne bolesti.

Niz godina se liječenje divertikularne bolesti temeljilo na kliničkim zapažanjima i retrospektivnim analizama iz 1960-tih i 1970-tih godina prošlog stoljeća. Izbor kirurškog liječenja je ovisio o procjeni i osobnim preferencijama kirurga. Proteklih godina dobivene su brojne nove spoznaje koje bacaju novo svjetlo na učestalost i patofiziologiju nastanka divertikuloze kolona. Novije spoznaje ukazuju da tijekom bolesti te osobito povratak divertikulitisa nije niti po učestalosti niti po težini onakav kako se ranije smatralo. To baca novo svjetlo na pristup liječenju osoba s divertikulitisom.

Ovdje će biti prikazan pregled liječenja divertikularne bolesti prije svega divertikulitisa temeljen na do sada utvrđenim znanstvenim spoznajama.

Sve u svemu, postoji trend konzervativnog i manje invazivnog liječenja divertikulitisa.

KIRURŠKO LIJEČENJE AKUTNOG KOMPLICIRANOG DIVERTIKULITISA: TRENDovi I KONTROVERZE

VELNIĆ D

*Klinička bolnica Sveti Duh, Zagreb, Hrvatska
davorin.velnic@zg.t-com.hr*

Klinička prezentacija akutnog divertikulitisa može varirati od blage nekomplicirane upale do težih peridivertikularnih i perikoličnih infekcija s razvojem intraabdominalnih apscesa, purulentnog ili sterokoralnog peritonitisa. Divertikulitis je kompliciran u približno 10-25% (u novijoj literaturi 4%) slučajeva. Kirurško liječenje je rezervirano upravo za komplicirani divertikulitis, a u oko 10% bolesnika sa takvim divertikulitisom će biti potrebna hitna operacija. Tradicionalno najčešće primjenjivana hitna operacija kod akutnog kompliciranog divertikulitisa je Hartmanov postupak. Mortalitet operacija je visok, između 10% i 20%. U zadnja dva desetljeća liječenje akutnog divertikulitisa se mijenja posebno u pristupu kompliciranim oblicima bolesti. Antibiotička terapija bez kirurške intervencije manjih perikoličnih apscesa (promjera do 5 cm) je etablirana praksa. Također perkutana drenaža uz potporu antibiotika je primjenjiva za apscese veće od 5 cm.

Laparoskopski tretman ne-fekalnog perforiranog divertikulitisa je noviji koncept. Laparoskopskom lavažom i drenažom kod purulentnog peritonitisa se može izbjeći potreba za resekcijom kolona i kreiranjem stome. Takav model se čini prihvatljiv u selekcioniranih bolesnika, međutim podaci u literaturi su još limitirani i u nekim aspektima kontradiktorni. Nekoliko sistematskih pregleda, meta-analiza i tri randomizirane studije su dostupne u literaturi. Rasprave su još vode oko opravdanosti i mjesta takvog tretmana uglavnom zbog diskrepance i ponekad razočaravajućih rezultata u randomiziranim studijama. Recentne relevantne smjernice također imaju ne ujednačen pristup. Smjernice Američkog udruženja kolo-rektalnih kirurga (ASCRS) i Svjetskog udruženja za hitnu kirurgiju (WSES) odbacuju laparoskopsku lavažu i drenažu kao primjeren tretman kod pacijenata sa Hinchey III divertikulitisom. Nasuprot tome preporuka Danskog kirurškog društva (DKS) je upravo laparoskopska lavaža i drenaža uz antibiotičku potporu u liječenju purulentnog peritonitisa.

Laparoskopska drenaža i lavaža kod akutnog purulentnog peritonitisa je prihvatljiv izbor liječenja u selekcioniranih bolesnika no obzirom na limitiranost i oprečnost nekih do sada dostupnih podataka potrebno su daljnje studije.

KARCINOM ŽELUCA
STOMACH CANCER

LAPAROSCOPIC RADICAL GASTRECTOMY FOR ADVANCED GASTRIC NEOPLASMS – SINGLE CENTER EXPERIENCE

BJELOVIĆ M, Babič T, Gunjić D, Veselinović M

*Department of Digestive Surgery, Clinical Center of Serbia, Belgrade, Serbia
milos.bjelovic@gmail.com*

Introduction: At the Department for Minimally Invasive Surgery, Clinic for Digestive Surgery, Clinical Center of Serbia, radical laparoscopic gastrectomy for gastric neoplasms has been performed since March 2013. The objective was to assess the effectiveness of laparoscopic gastrectomy, analyzing short-term outcomes of laparoscopic radical gastrectomy in the treatment of advanced gastric neoplasms.

Methods: A prospective cohort observation study included 27 patients who underwent elective radical laparoscopic gastrectomy (total or subtotal) for stomach neoplasms, performed at the Department for Minimally Invasive Surgery, Clinic for Digestive Surgery, Clinical center of Serbia, in the period between March 2013 and November 2016.

Results: There were 13 (48%) distal gastric tumors, 6 (22%) proximal gastric tumors, 3 (11%) pangastric tumors, 3 (11%) mediogastric tumors and 2 (7%) bicentric tumors. Mean duration of the operation was 278 minutes. The average blood loss was 203 mL. Conversion rate was 11% (3 patients). Total of 7 (26%) patients had postoperative complications and mean intensive care unit stay was 1 day. Mean hospital stay after surgery was 13.58 days. The average number of harvested lymph nodes was 33.7, and R0 resection was performed in 85% patients. Overall 30-day mortality rate was 0%.

Conclusion: Although technically challenging, laparoscopic gastrectomy is a safe and oncologically adequate procedure in the radical surgical treatment of the advanced gastric carcinoma neoplasms. At the moment, this advanced laparoscopic procedure should be reserved for surgeons with sufficient experience in both advanced laparoscopic surgery and gastric cancer surgery.

RETROSPECTIVE SURVIVAL ANALYSIS OF PATIENTS WITH GASTRIC CANCER: CROATIAN SINGLE CENTER EXPERIENCE

MISIR Z¹, Kirac I², Fabijanec K¹, Misir B¹, Ulamec M³, Filipović-Čugura J¹

¹*Department of Surgery, University Clinical Hospital Center Sestre Milosrdnice, Zagreb, Croatia*

²*University Hospital for Tumors, University Clinical Hospital Center Sestre Milosrdnice, Zagreb, Croatia*

³*Department of Pathology, University Clinical Hospital Center Sestre Milosrdnice, Zagreb, Croatia*

zmisir@gmail.com

Introduction: Overall survival after curative gastrectomy for gastric cancer varies depending on region. 5-year survival rates in western studies reach 36–47% compared with 40–60% in Japanese studies. We analyzed the outcomes of Croatian patients at a single Croatian institution.

Methods: We retrospectively analyzed a database of 377 patients who received surgical intervention for gastric cancer from 2005 to 2014 at the Department of Surgery at a tertiary Croatian hospital. Overall survival was the primary end point.

Results: The study included 377 patients (224 [59.6%] males and 152 [40.4%] females). 350 patients (92.84 %) had curative resection (R0) and 27 patients (7.16 %) had non-curative resection (R1/R2). The majority of patients were diagnosed at an advanced stage of the disease. Stage T3 and T4 accounted for 74.2% of the cancers. The number of patients with lymph node metastasis, which accounted for 71.01% of the cancers, was significantly higher than the number of patients without lymph node metastasis. Most patients had stage II and stage III cancer, followed by stage I and stage IV cancer.

Overall 5-year survival was 29% and 10-year survival was 19%. Poor prognostic factors included increased tumor size, higher T-score, higher LN ratio, poor tumor differentiation and the presence of perineural or perivascular invasion.

Conclusion: The results of this single institution study demonstrate the inferiority in treatment outcomes for gastric cancer in European studies compared to those performed in Asia.

SLOBODNE TEME
FREE TOPICS

LAPAROSKOPSKA APENDEKTOMIJA SKRAĆUJE HOSPITALIZACIJU U ODNOSU NA APENDEKTOMIJU IZMJENIČNIM REZOM – KBC ZAGREB (2009.–2016.)

AUGUSTIN G¹, Čižmešija Z²

¹Klinički bolnički centar Zagreb, Zagreb, Hrvatska

²Medicinski fakultet Sveučilišta u Zagrebu, Zagreb, Hrvatska

augustin.goran@gmail.com

Cilj: Usporediti dužinu trajanja hospitalizacije nakon laparoskopske apendektomije i otvorene apendektomije izmjeničnim rezom u svrhu određivanja metode koja će doprinijeti skraćanju ukupnog trajanja hospitalizacije na godišnjoj razini.

Metode: Retrospektivna analiza apendektomiranih pacijenata u osmogodišnjem razdoblju (2009.–2016.). Analizirane varijable uključivale su dob, spol, tehniku apendektomije (laparoskopska, izmjenični rez) s izdvojenim konverzijama laparoskopije u otvoreni zahvat, trajanje hospitalizacije nakon operacije i patohistološku analizu preparata apendiksa. Izdvojeni su slučajevi patohistološki potvrđenog akutnog, gangrenoznog i perforiranog apendicitisa. Podaci su razvrstani prema tipu zahvata, a medijana laparotomija kao primarni pristup nije uključena u studiju.

Rezultati: U prethodno navedenom razdoblju napravljena je 2041 apendektomija. Na godišnjoj razini broj apendektomija kontinuirano je rastao s vršnom incidencijom od 272 pacijenta. Prosječan broj dana hospitalizacije nakon laparoskopske operacije je 3,9, a nakon otvorene operacije izmjeničnim rezom 5,8 dana. U 8,3% laparoskopskih operacija izvršena je konverzija (u 4,2% slučajeva u izmjenični rez, dok je u medijanu laparotomiju konvertirano 4,1%). Učestalost komplikacija nakon inicijalne laparoskopske operacije iznosi 3,5%, a nakon otvorene apendektomije izmjeničnim rezom 8,1%.

Zaključak: Kod pacijenata operiranih laparoskopskom metodom 2,3 puta je manji rizik od komplikacija nego kod pacijenata operiranih izmjeničnim rezom. Duljina hospitalizacije na godišnjoj razini, za 2016. godinu, teoretski bi bila smanjena za 517 dana korištenjem laparoskopske apendektomije umjesto otvorene apendektomije izmjeničnim rezom.

38

LAPAROSKOPSKI PRISTUP KOD SUMNJE NA AKUTNI APENDICITIS NEMA VIŠU STOPU NEGATIVNE APENDEKTOMIJE U ODNOSU NA OTVORENI PRISTUP – KBC ZAGREB (2009.–2016.)

AUGUSTIN G, Žedelj J, Petrović I, Matošević P, Kinda E, Bogdanić B, Bruketa T

Klinički bolnički centar Zagreb, Zagreb, Hrvatska

augustin.goran@gmail.com

Cilj: Mogućnost laparoskopskog pristupa kod same indikacije za operaciju ima dvije prednosti u odnosu na otvoreni pristup: 1) mogućnost eksploracije cijelog intraperitonealnog dijela abdomena i 2) minimalnu trauma trbušne stijenke uz brzi oporavak i izvrstan kozmetički rezultat. Cilj rada je ustanoviti nosi li laparoskopski pristup, s obzirom na ove prednosti, povišen rizik za negativnu eksploraciju kod sumnje na akutni apendicitis.

Metode: Retrospektivna analiza apendektomiranih pacijenata u osmogodišnjem razdoblju (2009.–2016.). Analizirane varijable uključivale su dob, tehniku apendektomije (laparoskopska, izmjenični rez), intraoperacijsko određivanje uzroka kliničke slike i patohistološku analizu preparata apendiksa i drugih odstranjenih preparata. Negativno negativni nalaz je kad nije nađena patologija, a negativno pozitivni kada je apendiks inocentan, a nađena je druga patologija.

Rezultati: U navedenom razdoblju napravljena je 2041 apendektomija. Stopa negativne apendektomije <16 g. (lpsc prema izmjenični: 14,9% prema 9,7%, p=0,18). Stopa negativne apendektomije >16 g.: lpsc prema izmjenični: 16,7% prema 12,4%, p=0,16). Stopa negativno negativni <16 g.: lpsc prema izmjenični:

10,6% prema 6,2%, $p=0,21$. Stopa negativno negativni >16 g.: Ipsc prema izmjenični 12,0% prema 8,6%, $p=0,21$. Stopa negativno pozitivni <16 g.: Ipsc prema izmjenični 4,3% prema 3,5%, $p=0,99$. Stopa negativno pozitivni >16: Ipsc prema izmjenični: 4,7% prema 3,8%, $p=0,70$. Stopa negativne laparoskopske apendektomije <16 g. prema >16 g.: 16,7% prema 14,9%, $p=0,37$.

Zaključak: Laparoskopski pristup kod sumnje na akutni apendicitis ne povećava rizik od negativne apendektomije u odnosu na otvoreni pristup. To vrijedi i za podskupine mlađih i starijih od 16 godina, kao i za negativno negativne i negativno pozitivne nalaze. Klinička slika, bodovni sustavi i slikovne pretrage predstavljaju temelj za postavljanje indikacije za operaciju.

KIRURŠKI PRISTUP LIJEČENJU NEURALGIJE PUDENDALNOG ŽIVCA – PRIKAZ SLUČAJA

BRLETIĆ D, Gršić J, El Tanany F, Glavan E, Kovačević D

Klinički bolnički centar Sestre milosrdnice, Zagreb, Hrvatska

daniel.brletic@gmail.com

Ovim radom prikazujemo kirurško liječenje neuralgije pudendalnog živca kod tri bolesnice liječene na Klinici za kirurgiju KBC-a Sestre milosrdnice. Neuralgija pudendalnog živca u literaturi je još opisana kao sindrom pudendalnog kanala ili sindrom Alcockovog kanala. Neuralgija pudendalnog živca je tip neuropatske boli pelvične regije s nepoznatom prevalencijom i slabom prepoznatljivošću. Očituje se perinealnom, skrotalnom, vaginalnom i vulvarnom boli, okarakteriziranom žarenjem i oštrinom duž pudendalnog živca ili putevima ogranaka te dermatomima, s pogoršavanjem simptomatologije prilikom sjedenja. Najčešći uzrok neuralgije pudendalnog živca je mehanička kompresija na mjestu prolaza između sakrospinoznog i sakrotuberalnog ligamenta, koja dugoročno zbog progresije lokalne upale rezultira uklještenjem. Na Klinici za kirurgiju KBC-a Sestre milosrdnice liječene su tri bolesnice pod kliničkom slikom dugogodišnje neuralgije pudendalnog živca uz simptomatologiju unilateralnih bolova perianalne i perinealne boli u mirovanju, te prilikom defekacije i seksualnog odnosa. Kod prve bolesnice tegobe su bile izražene u trajanju od osam godina, uz neadekvatno liječenje antidepresivima i opioidnim analgeticima. Kod druge bolesnice, koja je opisivala tegobe u trajanju od 10 godina, unatoč kirurškom liječenju u vidu odstranjivanja kokcigealne kosti te četvrtog i petog sakralnog kralješka, tegobe nisu regresirale, a posljedično je tijekom liječenja kompliciran jatrogenom sakralnom hernijom. Slučaj treće bolesnice okarakteriziran je bolovima pelvične regije i dermatoma pudendalnog živca velikih usana prilikom snošaja te anusa uslijed defekacije. Liječenje je podrazumijevalo transglutealni pristup, uz preparaciju i dekompresiju pudendalnog živca. U poslijeoperacijskom tijeku liječenja subjektivno su pacijentice opisivale manje tegoba, no do potpune regresije simptomatologije dolazi po napravljenoj unilateralnoj fulguraciji pudendalnog živca. Napominjemo da nakon kirurškog tretmana nije evidentiran gubitak funkcije anogenitalne regije, te probavnog i urogenitalnog sustava.

MJESTO LAPAROSKOPIJE U KIRURGIJI VENTRALNIH KILA

DAVIDOVIĆ N, Radovanović B, Bosić S, Popović V

Klinika za kirurgiju, Opća bolnica Požarevac, Požarevac, Srbija

nadaloncar65@gmail.com

Le Blanc i suradnici 1993. objavili su da je laparoskopski operirana ventralna kila. Od tada je prošlo 25 godina i zahvaljujući tehnološkom napretku u razvoju protetskog materijala i instrumentarija, otvorile su se veće mogućnosti da laparoskopija postane standard u kirurškom liječenju ventralnih kila. Dijagnoza se postavlja na osnovu kliničkog pregleda UZ-a i CT-a prednjeg trbušnog zida. Indikacijsko područje u odabiru pacijenata je veliko za laparoskopski pristup, dok su kontraindikacije znatno manje. Postoje

tri operativne tehnike, IPOM, ECS I TEP pristup, koje se koriste u rješavanju ventralnih kila, dok im je zajednički element fiksacija mrežice.

Komplikacije su serom, krvarenje povrede crijeva, postoperativni ileus i recidiv.

Na našem odjelu laparoskopija se koristi od 1997. godine. Dosad je izvedeno 250 operacija IPOm tehnikom, a predominantna je bila TEP tehnika.

THE FIXATION OF THE NET WITH TEP TECHNIQUE – PROS AND CONS

DAVIDOVIĆ N, Radovanović B, Bosić S, Popović V

Klinika za kirurgiju, Opća bolnica Požarevac, Požarevac, Srbija

nadaloncar65@gmail.com

Background: We compared two groups of patients who had hernia surgery with TEP technique. The first group of 30 patients who were fixated with the net and the second group of 30 patients without fixation. Both groups were followed in relation to the occurrence of relapse within the period of 24 months. **The strength of postoperative pain within the period of 6 months depended on the patient.** There were controversies whether the fixation reduces the rate of relapse, especially with bigger direct and indirect hernias or if the net fixation is the cause of stronger and longer postoperative pain.

Method: We compared the two groups of male patients. The size of hernia didn't determine in which of the groups the patient belonged. **The duration of supervision lasted 24 months at the most.**

Results: There were no relapses of hernia within the period of supervising of both groups. The strength and length of postoperative pain, especially neuralgia, was more vivid in the non-fixation group, **while the period of hospital stay wasn't significantly longer with the fixation group.**

Conclusion: TEP technique without the net fixation reduces postoperative pain, there are no relapses, though some other complications on the level of statistics data occur, so we think that necessary conditions for performing the net fixation with the TEP technique aren't present..

THE IMPORTANCE OF ULTRASOUND AND CRP IN DIAGNOSIS OF ACUTE APPENDICITIS

DENJALIĆ A^{1,2}, Sejdinović R¹, Galijašević K³, Mujezinović A¹, Krivokuća S⁴

¹General Hospital Tešanj, Tešanj, Bosnia and Herzegovina

²Medical Faculty of the University of Zenica, Zenica, Bosnia and Herzegovina

³High Medical School Health Doboje, Doboje, Bosnia and Herzegovina

⁴University Clinical Center of Banja Luka, Banja Luka, Bosnia and Herzegovina

kenangalijasevic@gmail.com

Aim: To show the importance of ultrasonography and C-reactive protein as an important indicator of inflammation in the definitive diagnosis of acute appendicitis.

Materials and Methods: The study was retrospective and performed in the period between August 2016 and January 2017 at the General Hospital Tešanj. The study included 43 patients, with local findings of acute appendicitis. They were evaluated for the following parameters: gender and age structure, the local findings, ultrasound findings, CRP, anatomical localization, operative findings and histopathologic findings. The research results are presented by means of tables and charts and are expressed as a percentage. For statistical analysis of the data, the X² test was used.

Results: The gender structure of the total of 43 patients was as follows; 29 patients were male and 14 patients were female, the difference was not statistically significant ($p > 0.05$). The most common age structure was under 10 years (14 patients). In the age structure over 50 years, there were 9 patients, of

whom one patient died with the diagnosis of gangrenous appendicitis. After the statistical analysis, the difference did not show statistically significant with respect to age ($p>0.05$). In 38 patients the ultrasound confirmed the diagnosis of acute appendicitis and certain anatomical localization. Retrocoecal position of the appendix was found in 20 patients ($p>0.05$). The average value of CRP was $53.2 \pm$ which can be stated as an important element in establishing the diagnosis. Histopathological diagnosis in 96% of cases coincided with the diagnosis during operation; the difference between these two diagnoses was not statistically significant ($p>0.05$).

Conclusion: Acute appendicitis occurs at an earlier age, in most cases, and a higher number of male population is diagnosed. Ultrasound diagnosis helps the surgeon in the final diagnosis as well as during the actual operation, as determined by anatomical position of appendix vermiformis. CRP as an important inflammatory marker is justified in laboratory diagnosis of the disease.

Keywords: appendicitis, ultrasound, CRP.

REVASCULARIZATION OF THE SUPERIOR MESENTERIC ARTERY ALONE FOR TREATMENT OF CHRONIC MESENTERIC ISCHEMIA

FLIS V, Mrđa B, Štirn B, Milotič F, Bergauer A, Kobilica N
University Clinical Center Maribor, Surgical Clinics, Maribor, Slovenia
vojko.flis@ukc-mb.si

Background: There are few reported series with large numbers of patients undergoing surgery for CMI and many controversies persist regarding the optimal surgical treatment. It was the aim of presented study to report our experience and long term results with single-vessel bypass grafting from infrarenal aorta to superior mesenteric artery.

Patients and methods: Patients who underwent revascularization for chronic mesenteric ischemia with retrograde synthetic aortomesenteric bypass were included into study (between January 1999 and January 2009). All patients underwent retrograde aortomesenteric arterial bypass with synthetic bypass graft originating from the infrarenal aorta. Doppler sonography combined with color Doppler was used to evaluate disease progression in patients at 3-month interval during the first year and from then onwards at 6-month intervals. Endpoints of the study were occlusion of graft or death by any cause.

Results: Data are presented for a cohort of 19 females and 8 males with a mean age at admission of 72 years (range 56–88 years). The mean duration of follow up was 71 months (range 1–119 months). There was one early death (4%). Four patients died during the follow up period and three were lost for follow up. None of the deaths was connected with mesenteric ischemia. Symptom improvement was noted in 25 patients (93%). At 71 months, freedom from recurrent symptoms, restenosis, and reinterventions were $78\% \pm 13.9\%$.

Conclusion: Mortality rates and long term survival of retrograde surgical approach and single vessel anastomosis compare favorably with other surgical approaches to treatment of chronic mesenteric ischemia.

USPOREDBA LAPAROSKOPSKIH I KLASIČNIH APENDEKTOMIJA U KBC-U RIJEKA TIJEKOM DESETOGODIŠNJEG RAZDOBLJA

GRBAS H¹, Grebić D², Tomašić A³, Jerković A¹, Karlović D¹

¹ Zavod za digestivnu kirurgiju, Klinički bolnički centar Rijeka, Rijeka, Hrvatska

² Zavod za opću i onkološku kirurgiju, Klinički bolnički centar Rijeka, Rijeka, Hrvatska

³ Zavod za hitnu medicinu Istarske županije, Ispostava Umag, Umag, Hrvatska

hgrbas@gmail.com

Cilj: Cilj ovog rada bio je usporediti laparoskopske i klasične apendektomije u desetogodišnjem razdoblju prema komplikacijama i brzini oporavka bolesnika.

Metode: U razdoblju od početka 2007. do kraja 2016. godine na Klinici za kirurgiju KBC-a Rijeka operirano je ukupno 1480 bolesnika laparoskopskim pristupom i 1220 bolesnika klasičnom pristupom (uključujući 65 bolesnika koji su konvertirani u klasičnu operaciju – 2,5%). Od ukupnog broja bolesnika 57% (1161 bolesnika) bili su muškarci, a preostalo žene (1539 bolesnica, 43%). Prosječna starosna dob bolesnika bila je 28 godina.

Rezultati: Od 1480 bolesnika operiranih laparoskopskim pristupom, 212 (14%) ih je imalo perforirani apendicitis s peritonitisom, naspram 193 (16%) među 1220 operiranih klasično. Svi su bolesnici dobili antibiotsku profilaksu cefalosporin 1 g + metronidazol 500 mg preoperativno. Antibiotska terapija nastavljena je postoperativno kod svih bolesnika s perforiranim apendicitisom ili kod onih s gangrenoznim stadijem upale. Među laparoskopskim apendektomijama bilo je 242 (16%) gangrenozno promijenjenih apendiksa bez perforacije, a među klasičnim apendektomijama njih 220 (18%). Ostali bolesnici imali su akutni flegmonozni apendicitis. Prosječna duljina trajanja laparoskopskih apendektomija iznosila je 45 minuta, a 65 minuta kod klasično operiranih. Od komplikacija navodimo infekciju postoperativne rane kod 83 (5,6%) bolesnika operirana laparoskopskim pristupom te kod 105 (8,6%) bolesnika operiranih klasično. Postoperativni hematomi rane imalo je 25 (2%) bolesnika operiranih klasično što je zahtijevalo skidanje šavova, evakuaciju ugrušaka naspram 4 bolesnika (0,2%) operirana laparoskopski. Apsces Douglasovog prostora imala su 92 (7,5%) bolesnika iz grupe operirane klasičnim pristupom te 42 (2,8%) bolesnika operirana laparoskopski (samo 7; 0,5% bolesnika operiranih klasično kirurški su revidirana zbog navedenog). Niti u jednom slučaju nije bilo intraoperativne lezije većih krvnih žila. *Per os* tekućinu bolesnici laparoskopski operirani započeli su uzimati na dan operacije, a klasično operirani prvi postoperacijski dan. *Per os* ishranu bolesnici koji su laparoskopski operirani počeli su prvi postoperativni dan, dok je ona uvedena drugi postoperativni dan kod bolesnika operiranih klasično. Prosječna duljina trajanja hospitalizacije kod laparoskopski operiranih bolesnika iznosila je dva dana, a kod klasično operiranih tri dana.

Zaključak: Laparoskopska apendektomija je manje invazivna operacija s kraćim oporavkom, manjim komplikacijama te bržim početkom *per os* ishrane (princip rane enteralne prehrane) i povratkom u svakodnevni život.

INCIDENCIJA I KARAKTERISTIKE POSTOPERATIVNE KRONIČNE BOLI U PREPONI NAKON OPERACIJE INGVINALNE HERNIJE OVISNO O UPOTREBI KIRURŠKE TEHNIKE

GREBIĆ D¹, Grbas H², TOMAŠIĆ A³, Lovasić F¹

¹Zavod za opću i onkološku kirurgiju, Klinika za kirurgiju, Klinički bolnički centar Rijeka, Rijeka, Hrvatska

²Zavod za digestivnu kirurgiju, Klinika za kirurgiju, Klinički bolnički centar Rijeka, Rijeka, Hrvatska

³Zavod za hitnu medicinu Istarske županije, Ispostava Umag, Umag, Hrvatska

damir.grebic@medri.uniri.hr

Cilj: Cilj ovog rada bio je prikazati incidenciju i karakteristike kronične postoperativne boli nakon

operacije preponske kile na Klinici za kirurgiju Kliničkog bolničkog centra Rijeka ovisno o upotrebi kirurške tehnike.

Metode: Studija je provedena na Klinici za kirurgiju KBC-a Rijeka u periodu od godine dana (od početka siječnja 2015. do kraja prosinca 2015. godine). U navedenom razdoblju operirali smo 370 bolesnika (353 muškarca, 17 žena). Lichtenstein tehnika bila je provedena kod 300 bolesnika, a Trabucco tehnika kod 70 bolesnika. Kod svih bolesnika operacija je bila izvedena uz upotrebu polipropilenske mrežice. Studija je retrospektivno provedena jer su bolesnici operirani 6–8 mjeseci prije analize karakteristika njihove postoperativne kronične boli u preponi. Od ukupnog broja operiranih, samo su bolesnici s kroničnom postoperativnom boli u preponi bili pozvani ispuniti anketu s 20 pitanja o karakteristikama njihove boli (*Pain Quality Assessment Scale*) zaokružujući broj od 0 do 10 kao odgovor na intenzitet, karakteristiku ili potvrdu tvrdnje koja opisuje prisutnu bol (0 – nema boli, 1–3 blaga bol, 4–6 umjerena bol, 7–10 jaka bol).

Rezultati: Od ukupnog broja operiranih, 18 (4,8%) bolesnika imalo je kroničnu postoperativnu bol u preponi (svi muškarci). Svi bolesnici koji su osjećali bol operirani su bili po Lichtenstein tehnici. Prethodno spomenuta skala za procjenu boli bila je podijeljena u tri podskale, svake s ocjenskim bodovima od 0–10. Prva podskala opisuje bol kao paroksizmalnu, oštru, žareću, sijejavajuću i iradirajuću bol. Aritmetička sredina u ovoj podskali iznosila je 2 (od mogućih 10 maksimalnih bodova) te je ocijenjena kao bol blagog intenziteta. Druga podskala predstavljala je analizu površne boli: utrnulost, osjetljivost, svrbež, bockanje i osjet hladnoće u operiranom području s prosječnom vrijednosti od 2,02 što je također upućivalo na bol blagog intenziteta. Treća podskala predstavljala je analizu duboke boli u vidu sljedećih karakteristika: tupa bol, osjećaj pritiska, probadajuća bol, pulsirajuća i grčevita bol s prosječnom vrijednosti od 1,5 što je također klasificirano kao bol slabog intenziteta.

Zaključak: Svi bolesnici koji su osjećali bol bili su operirani po Lichtenstein tehnici. Bolesnici su ponajviše osjećali bol blagog intenziteta. Upotreba Trabucco tehnike smanjuje incidenciju kronične postoperativne boli u preponi.

VISOKI ILEUS UZROKOVAN PROGRESIJOM SINDROMA GORNJE MEZENTERIČNE ARTERIJE KAO POSLJEDICA POTHHRANJENOSTI – PRIKAZ SLUČAJA

GRŠIĆ J, Žaja O, Glavan E, Postružin Gršić L, Kovačević D

Klinički bolnički centar Sestre milosrdnice, Zagreb, Hrvatska

jgrsic1603@gmail.com

Sindromom gornje mezenterične arterije ili Wilkijevim sindromom smatramo parcijalnu ili potpunu opstrukciju duodenuma koja nastaje kao posljedica kompresije stijenke duodenuma u njegovom trećem segmentu između gornje mezenterične arterije i aorte. Riječ je o vrlo rijetkom sindromu karakteriziranom ranim osjećajem sitosti, mučninom, povraćanjem, gubitkom na tjelesnoj težini i malnutricijom te postprandijalnim bolovima u abdomenu, koji se najčešće manifestira kod mladih žena. Opstrukciju duodenuma uzrokovanu kompresijom prednje stijenke duodenuma gornjom mezenteričnom arterijom prvi je puta opisao Carl Freiherr von Rokitsansky 1861. godine kao patološki nalaz na obduciranim bolesnicima, dok je prvu pravu studiju koja objašnjava navedeni sindrom objavio D. Wilkie 1927. godine. Prikazat ćemo slučaj 16-godišnje bolesnice koja je operirana zbog visokog ileusa uzrokovanog opstrukcijom na razini trećeg (horizontalnog) segmenta duodenuma, a kao posljedica pogoršanja sindroma gornje mezenterične arterije uzrokovanog dugotrajnom malnutricijom.

Smatramo da, iako rijedak, sindrom gornje mezenterične arterije u velikom broju slučajeva ostaje neprepoznat. Kod bolesnika s dugotrajnim, nespecifičnim simptomima, poput gore navedenih, treba pomisliti na navedeni sindrom kako bi se pravodobno postavila ispravna dijagnoza te izbjegla progresija bolesti i potreba za kirurškom intervencijom.

TREATMENT OF PRIMARY NON-METASTATIC GIST IN THE ERA OF MINIMALLY INVASIVE SURGERY

GUNJIĆ D¹, Veselinović M¹, Babić T¹, Todorović M², Bjelović M¹

¹First Surgery Clinic, Clinical Center of Serbia, Belgrade, Serbia

²General Hospital Sveti Vračevi, Bijeljina, Republic of Srpska

drgunja@gmail.com

Introduction: The aim of gastric GIST surgery is complete excision of tumor without disruption of tumor pseudocapsule, because malignant behavior of these tumors is unpredictable.

Methods: Since May of 2010, we have performed 30 operations for gastric GIST (20 laparoscopic and 10 open procedures). In this retrospective study we reviewed medical documentation and analyzed demographic data, comorbidity, performance status, data related to tumor, data related to operative course, postoperative course and follow up.

Results: In the laparoscopic group we had shorter operative time (127 vs. 248 min.), shorter hospital stay (7.4 vs. 11 days) and lower blood loss (73 vs. 203 ml). Mean tumor size was smaller in the laparoscopic group (36.6 mm vs. 74 mm). The largest tumor diameter was 75 mm in the laparoscopic group vs. 125 mm in the open group. Every specimen had clear resection margin. During follow up, there was one recurrence, in the open group.

Discussion: According to NCCN guidelines, laparoscopy can be reserved for tumors up to 5 cm in diameter. Bulky tumor and extragastric growth implies central necrosis which presents a risk for tumor rupture because of manipulation during laparoscopic procedure. There are also tumors sited in so called unfavorable locations, like juxtapyloric region and near the esophago-gastric junction which could be hard to excise. In our group we had three tumors near the esophago-gastric junction, with predominant extragastric growth, that we treated successfully with laparoscopic extramucosal resection.

Conclusion: There is a tendency to perform a safe laparoscopic procedure in cases of tumors with diameter larger than 5 cm, even to perform laparoscopic subtotal or total gastric resection, with the same oncologic results.

KIRURŠKI PRISTUP LIJEČENJU BOLESTI REKTUMA KROZ PERINEALNU REGIJU, PREGLED METODA I NAŠA ISKUSTVA

IBUKIĆ A, Kovačević D

Klinički bolnički centar Sestre Milosrdnice, Zagreb, Hrvatska

ibukic@gmail.com

Moderna kirurgija podrazumijeva minimalno invazivan pristup i kirurške strategije operativnog zbrinjavanja bolesti male zdjelice, poglavito bolesti rektuma. Nakon uvođenja laparoskopske kolorektalne kirurgije, *mainstream* digestivne kirurgije pokazao je tehničke izazove resekcije lezija niskog rektuma, te uklanjanja reseciranog materijala. U svrhu prezervacije intaktnosti abdominalne stijenke nametnulo se pitanje kirurške intervencije u perinealnoj regiji kao jedinog mogućeg puta razrješenja navedenih izazova. U ovoj prezentaciji donosimo pregled i razvoj kirurške tehnike transperinealnog pristupa, te naša iskustva kroz dvije dekade prakticanja transperinealnog pristupa resekcije rektuma.

EX VIVO RESEKCIJA JETRE – PRIKAZ DVA SLUČAJA

JADRIJEVIĆ S, Mikulić D, Kostopeč P, Jakus DM, Kučan D, Štironja I, Šuman O, Bubalo T, Bezjak M, Kocman B

Klinička bolnica Merkur, Zagreb, Hrvatska

stipislav.jadrijevic@gmail.com

Cilj: *Ex vivo* resekcija jetre je metoda kirurškog liječenja kompliciranih tumora jetre koji su neresektabilni konvencionalnim metodama resekcije jetre. U ovom radu prikazujemo naša iskustva i rezultate nakon *ex vivo* resekcije kod dvije bolesnice.

Metode: Prva bolesnica s kolangiocelularnim karcinomom jetre veličine 12x9 cm u IVa IVb, VIII i I segmentu s infiltracijom lijeve i srednje hepatalne vene te stražnjeg dijela desne hepatalne vene. Napravljen je portokavalni šant i eksplantacija jetre. Na drugom operacijskom stolu je nakon hladne perfuzije napravljena proširena lijeva hepatektomija s rekonstrukcijom desne hepatalne vene. Ostatni dio jetre s rekonstruiranom venom reimplantiran je u bolesnicu.

Druga bolesnica s tumorom nadbubrežne žlijezde i sekundarizmima u jetri te trombozom donje šuplje vene. Napravljena je resekcija tumorske mase desne nadbubrežne žlijezde. Zatim je uslijedila eksplantacija jetre uključujući i trombozirani dio donje šuplje vene bez korištenja kardiopulmonalnog premoštenja. Donja šuplja vena je rekonstruirana kombinacijom 3 grafta u duljini od oko 15 cm. Graft od jugularne vene i 2 alografta od donorskih ilijačnih vena anastomozirani su na desni ventrikul i na donju šuplju venu iznad odstupa renalnih vena. Nakon hladne perfuzije uslijedila je resekcija jetre i uklanjanje multiplih sekundarizama na drugom operacijskom stolu. Potom je jetra reimplantirana u pacijenticu s uspostavom tipičnih anastomoza.

Zaključak: Indikacije za *ex vivo* resekcije jetre su tumori koji su nedostupni resekciji uobičajenim pristupima zbog blizine konfluensa hepatalnih vena. Uz intrahepatalne tumore indikacija mogu biti i ekstrahepatalni tumori locirani uz donju šuplju venu i hepatalni konfluens. *Ex vivo* resekcije obično se izvode kod mladih bolesnika, s tumorskim lokacijama koje zahtijevaju rekonstrukcije krvnih žila jetre.

CYTOREDUCTIVE SURGERY AND HIPEC

KEKEZ T, Kinda E, Jelinčić Z, Majerović M, Golem AZ, Silovski H, Augustin G, Matošević P, Bruketa T, Bogdanić B, Majsec A

Klinički bolnički centar Zagreb, Zagreb, Hrvatska

tihomirkekez@gmail.com

Systemic treatment alone is no longer appropriate for patients with limited peritoneal dissemination from primary or recurrent colon cancer. A clinical pathway for the management of these patients should include cytoreductive surgery and HIPEC. Initially, hyperthermic perioperative chemotherapy (HIPEC) with doxorubicin and cisplatin was used in the operating room. Then, early postoperative intraperitoneal chemotherapy (EPIC) with paclitaxel was added for the first 5 days after CRS. The third protocol employed HIPEC, then EPIC, and then long-term intraperitoneal (IP) paclitaxel or IP pemetrexed plus intravenous (IV) cisplatin as an adjuvant normothermic intraperitoneal chemotherapy (NIPEC).

Such treatment has become the standard for peritoneal spread of the ovarian, colorectal, appendiceal and gastric tumor. Pseudomyxoma peritonei and peritoneal mesothelioma patients have a 5-year survival close to zero, but with cytoreductive surgery and HIPEC close to half of patients survive this long. There are four important clinical assessments of peritoneal metastasis that need to be used to select patients ie; histopathological type of tumor, radiological distribution of disease, peritoneal cancer index and completeness of cytoreduction.

In Croatia, such treatment has been performed for 9 years. On 133 patients 160 procedures were done.

Majority of the patients had ovarian cancer (71) while 29 patients had colon and appendiceal cancer. The rest of the patients had mesothelioma, gastric and breast cancer. Median total operation time was 347 minutes; range 150–515 minutes. Median total blood loss was 727 mL; range 100–1400 mL.

There are four specific problems that have to be resolved in the future in order to improve survival of the patients and to offer this kind of care to more patients. Those problems are too little referrals, too late referrals, too much variety and non-resectability.

DOUBLE BLIND RANDOMIZED CLINICAL TRIAL OF THE EFFICACY OF TOPICAL 2% LIDOCAINE FOR THE TREATMENT OF SYMPTOMATIC HEMORRHOIDS

KEKEZ T¹, Kopljar M², Silovski H¹, Jelinčić Ž¹, Kinda E¹, Matošević P¹, Augustin G¹, Golem AZ¹

¹Klinički bolnički centar Zagreb, Zagreb, Hrvatska

²Klinički bolnički centar Sestre milosrdnice, Zagreb, Hrvatska

tihomirkekez@gmail.com

Aim: There are no published studies supporting the use of pharmacological agents as an active substance for the treatment of symptomatic hemorrhoids.

Topical lidocaine can't penetrate the skin. A small amount could be absorbed through the anorectal mucosa, but plasma peak concentrations of lidocaine remained below the minimal effective therapeutic plasma concentration. The aim of the study is to assess the effect of topical lidocaine application in patients with symptomatic hemorrhoids.

Methodology: Calculated sample size was 27 patients per arm, based on expected improvement of pain and healing by 30% at $p < 0.05$ and power goal of 95%. Taking into account a drop-out rate of 60%, the total number of 70 patients in each arm is estimated as sufficient to close the study.

Patients were randomly assigned into 2 arms; treatment and control. Each arm consisted of 70 patients. Treatment arm – topical application of 2% lidocaine in vaseline base. Control arm – topical application of pure vaseline base. All patients had a clinical assessment of hemorrhoid grade by digital rectal examination and anoscopy. Assessment of the severity of hemorrhoidal symptoms was evaluated with Corrects score. This is an objective, validated symptom-based score of severity for hemorrhoids.

Results: Total of 140 patients were initially included in this study and randomized. Altogether, 12 patients were lost to follow up, resulting in 128 patients available for analysis, 63 patients in group A and 65 patients in group B.

Mean age of all analyzed patients was 55.7 years (SD 14.4, range 20.5 to 85.7). There were 76 women and 52 men.

No significant differences in relative scores were observed between treatment and control groups on day 1 after the beginning of treatment ($P > 0.05$). No significant differences in relative scores were observed between treatment and control groups on day 3 after the beginning of treatment ($P > 0.05$). No significant differences in relative scores were observed between treatment and control groups on day 7 after the beginning of treatment ($P > 0.05$). No significant difference in the grade of hemorrhoids was observed between groups on day 7 ($P > 0.05$).

Conclusion: Data showed that topical lidocaine is not effective for symptomatic hemorrhoids.

VIŠA IZLOŽENOST OPERATERA UGLJIČNOM MONOKSIDU PRILIKOM ZAHVATA PERITONEKTOMIJE U ODNOSU NA KLASIČNU KOLOREKTALNU RESEKCIJU

KINDA E, Matošević P, Majerović M, Jelinčić Z, Golem AZ, Kekez T, Augustin G, Silovski H, Bruketa T, Bogdanić B, Majsec Budak A

Klinički bolnički centar Zagreb, Zagreb, Hrvatska

emil.kind@gmail.com

Cilj: Uvođenje novih naprednih tehnologija u svrhu liječenja donosi sa sobom i nove rizike po zdravlje zdravstvenog osoblja. Jedan od tih rizičnih čimbenika je kirurški dim koji sadrži evaporirane čestice nastale termičkom destrukcijom tkiva. Cilj ovog istraživanja bio je utvrditi izloženost operacijskog osoblja štetnim čimbenicima u radnom okruženju, prvenstveno ugljičnom monoksidu, sadržanom u kirurškom dimu.

Metode: Istraživanje je provedeno prospektivno na Klinici za kirurgiju KBC-a Zagreb. Istraživanjem je obuhvaćeno ukupno 360 uzoraka krvi ispitanika podijeljenih u dvije skupine – skupinu A koja je činila uzorke krvi operatera prikupljene prilikom izvođenja peritonektomija upotrebom elektrokauteza i skupinu B u kojoj su uzorci krvi operatera prikupljeni prilikom izvođenja standardnih kolorektalnih resekcija. Ukupno je napravljeno 30 operacija, po 15 u svakoj skupini, a pri svakom operativnom zahvatu sudjelovalo je troje operatera.

Rezultati: Razlika vrijednosti karboksihemoglobina kod sva tri operatera prilikom zahvata peritonektomije naspram zahvata standardne kolorektalne resekcije bila je statistički značajna u svim vremenskim točkama mjerenja osim početka zahvata. Premda je u našem istraživanju izmjeren statistički značajan porast vrijednosti karboksihemoglobina u krvi operatera i asistenata prilikom izvođenja peritonektomije u odnosu na standardne kolorektalne resekcije, nisu izmjerene vrijednosti koje dovode do simptoma akutnog trovanja ugljičnim monoksidom.

Zaključak: S obzirom na to da je gotovo nemoguće u potpunosti ukloniti ultrafine čestice iz zraka u prostorijama gdje je pojačano stvaranje dima, potrebno je osobitu pažnju posvetiti osobnim sredstvima zaštite na radu kako bi se smanjio kumulativni efekt ugljičnog monoksida na operacijsko osoblje.

CHRONIC APPENDICITIS – THE MYTH, THE TRUTH OR THE MISSED DIAGNOSIS

KLIČEK R^{1,2,3}, Begović A¹, Rakić M^{1,3}, Kolovrat M^{1,3}, Đuzel A^{1,3}, Hrelec Patrlj M^{3,4}, Čuk Ž¹, Špoljar D¹, Patrlj L^{1,2,3}

¹Clinical Hospital Dubrava, Zagreb, Croatia

²Medical Faculty University of Zagreb, Zagreb, Croatia

³Medical Faculty University of Josip Juraj Strossmayer in Osijek, Osijek, Croatia

⁴Children's Hospital Srebrnjak, Zagreb, Croatia

rklicek@gmail.com

Introduction: The chronic appendicitis is usually considered in cases of chronic, intermittent pain in the lower right part of the abdomen in cases when all other similar conditions with similar symptoms are excluded.

Report of a case: We report a case of a 43-year-old female patient who went to the ER due to abdominal pain that lasted for three days. She suffered of mild abdominal pain in the inferior right quadrant without any peritoneal signs. The appearance and the nature of pain were unlike to those in the acute appendicitis. She had mild leukocytosis and was not febrile. Since there was a disproportion of symptoms, anamnesis and laboratory findings, a MSCT was done in which there was no specific pathology found besides the Spigelian hernia at the right part of the abdominal wall. The abdominal pain began to decrease, so the patient was sent home. At the control ultrasound, there were no pathological findings apart from hernia. The patient underwent the elective surgical repair of Spigelian hernia and did not have any pain during the 3 following months. After that period the pain returned. It became more constant, so the patient

went to ER often. The patient was examined by experienced doctors in ER, the ultrasound and CT were repeated and they were still negative. At the repeated ultrasound, 6 months later, some chronic fibrous changes at the appendix were established. The elective laparoscopic appendectomy was done. During 16 months follow up patient has suffered no pain at all.

Discussion: According to data in literature some textbooks deny the existence of chronic appendicitis. However, there were some reports of complications following the chronic inflammation of the appendix. In addition, some reports confirmed the elimination of symptoms after the elective appendectomy was performed, the same as in our case.

Conclusion: The chronic appendicitis and elective appendectomy should be considered in cases of intermittent chronic pain in the inferior right part of the abdomen if diagnostic procedures were negative.

RESEKCIJA I. SEGMENTA JETRE – KIRURŠKI IZAZOV

KOCMAN I, Jadrijević S, Mikulić D, Poljak M, Bezjak M, Šuman O, Kocman B

Klinička bolnica Merkur, Zagreb, Hrvatska

kocman.ivica@gmail.com

Cilj: Izolirane tumorske promjene, benigne ili maligne, u I. segmentu jetre su rijetkost te se češće nalaze kao jedno od sijela multisegmentalno proširene bolesti. Resekcija I. segmenta jetre je kirurški izazov zbog anatomskog smještaja i pripadajuće krvne opskrbe. U ovom radu prikazujemo naša iskustva i kiruršku tehniku u liječenju tumora I. segmenta jetre.

Metode: Retrospektivna analiza povijesti bolesti bolesnika kod kojih je napravljena resekcija I. segmenta jetre od 2013.–2017. godine.

Rezultati: U periodu od 2013.–2017. U KB-u Merkur napravljeno je 560 resekcija jetre zbog tumora. Kod 10 bolesnika napravljena je resekcija I. segmenta. Kod jednog bolesnika napravljena je resekcija zbog adenoma u sklopu multiple adenomatoze jetre. Kod dvoje bolesnika zbog hepatocelularnog karcinoma (HCC). Kod jednog bolesnika zbog neuroendokrinog tumora, bez nađenog primarnog sijela (NET). Najčešći razlog resekcije I. segmenta su sekundarizmi karcinoma kolona kod četiri bolesnika. Kod jednog bolesnika sekundarizam karcinoma gušterače, a kod jednog sekundarizam gastrointestinalnog stromalnog tumora tankog crijeva. Prosječno trajanje operacije bilo je 268 minuta, a prosječno trajanje hospitalizacije 9 dana. Tijekom ranog postoperativnog boravka nije bilo komplikacija niti smrtnog ishoda bolesnika.

Zaključak: Resekcije I. segmenta jetre ne povećavaju morbiditet i mortalitet kod naših pacijenata. Opseg resekcije I. segmenta ovisi o veličini tumora, smještaju tumora i ostatnoj funkciji jetre. Kontrola krvarenja je uvjet sigurne resekcije jetre, pa tako i I. segmenta. Budući da su takve resekcije rijetke i tehnički zahtjevne, unatoč razvoju operativnih tehnika i dalje predstavljaju kirurški izazov.

LAPAROSKOPSKA SLEEVE GASTREKTOMIJA U LIJEČENJU MORBIDNE PRETILOSTI: ISKUSTVA KBC-A OSIJEK U PERIODU OD DVIJE GODINE

KONDŽA G, Trogrlić B

Klinički bolnički centar Osijek, Osijek, Hrvatska

gkondza@gmail.com

One stage laparoskopiska sleeve gastrektomija je jedna od nerestriktivnih metoda liječenja morbidne pretilosti. Ova modifikacija izvornog operativnog zahvata pokazala se visoko efikasnom u barijatrijskoj kirurgiji te je metoda izbora kirurškog liječenja morbidne pretilosti i u našoj ustanovi. Cilj ovog rada je prikaz iskustava s ovom operativnom tehnikom u Kliničkom bolničkom centru Osijek. Podaci su

prikupljeni iz dokumentacije Zavoda za abdominalnu kirurgiju Kliničkog bolničkog centra Osijek. U periodu od dvije godine napravljeno je 12 laparoskopskih *sleeve* gastrektomija kod osoba čiji je BMI > 40. Analizirali smo: otvorenu i laparoskopsku operativnu tehniku, rane i kasne postoperativne komplikacije, dužinu boravka u bolnici, postoperativno praćenje tjelesne mase pacijenata te procjenu eventualne potrebe za dodatnim korektivnim zahvatima kao posljedicu redukcije tjelesne mase (viseći trbuh, višak kože na ekstremitetima). Analizom prikupljenih podataka zaključili smo da je ovaj operativni zahvat praćen niskim postotkom postoperativnih komplikacija i dobrim rezultatima u smislu redukcije tjelesne mase te je prvi izbor liječenja morbidne pretilosti u našoj ustanovi koja nije specijalizirani centar za barijatrijsku kirurgiju.

PILONIDAL DISEASE

KOŠOROK P, Bunič M, Sojar Košorok N

IATROS Medical Center, Ljubljana, Slovenia

tajnistvo@iatros.si

Treatment of pilonidal diseases can be different according to stage of disease and depends also on knowledge and experience of the surgeon. It is desirable to keep in mind different techniques of treatment.

Method: We used a systematic review of the literature for the selection of methods available for the treatment of various clinical stages of the pilonidal disease. Upon such review, the decision of the treating surgeon is easier, because it offers a broader view. At the same clinical condition there is a variety of options, which are presented in the lecture.

Results: Guidelines are made according to studies that have lower or moderate quality approach increasingly taking into account those recommendations which are based on the principle of prospective randomized trials. There are still many discrepancies, despite the development of new modality treatments (laser depilation, video assisted surgery, minimally invasive surgery).

Conclusions: Treatment of asymptomatic pilonidal disease is normally not necessary, however some are trying that too. From the standpoint of possible relapses of the disease, it does not contribute to a better outcome. Symptomatic patients should be treated surgically. The most common complication is an acute abscess. The recommended treatment is incision and drainage, although some try to treat with antibiotics and puncture of abscess cavity. Definite treatment should be carried out after the regression of local inflammation. Cases of primary treatment in less pronounced acute conditions are described. Rarely, the disease is cured only after incision and drainage. Treatment with phenol, which was slightly more frequently used in the past is omitted or even prohibited. Excision of the primary holes (pit picking) allows treatment in a day hospital, quick healing and recovery and quick return to work. Described relapses are 20 to 25%. Sinusectomy is a possible minimally invasive method that can be used in case of small number of openings in the midline. Excision and treatment of open wounds is the most common method used in the world. Open treatment is still considered the gold standard. Disadvantage is longer treatment and delayed return to work. Wound closure after excision of the sinus is possible in several ways (Z-plasty, Limberg flap, Karydakias flap). Marsupialisation means smaller defect and faster healing.

Midline closure is the second most common method treatment of operational wounds after excision of the sinus. Due to the frequent dehiscence and recurrence rate, this method is no more recommended. Recently, frequent methods are off-midline approach (Bascom 1, 2). The most popular methods of this type are Karydakias flap, Limberg flap and cleft lift. Comparison with open treatment this method shows significantly reduced recurrence rate. The authors report different types of anesthesia (general, epidural or local). Patients with regional anesthesia may be dismissed on the day of surgery, while patients undergoing general anesthesia rarely go home the same day. Feeding orally in patients treated with regional anesthesia is faster. It is recommended that patient's preference regarding the type of anesthesia is taken into consideration. In case of the use of antibiotics a single-dose preoperative prophylaxis with

antibiotics against anaerobic microorganisms is recommended. In case of primary closure of the wound, drainage is rarely recommended. Postoperative shaving or depilation waxing (laser depilation?) is not recommended. Since most randomized trials are rendered in the lands of the Middle East and Southern Europe, there are some doubts whether these results could be applied in the treatment of western population.

RADIOLOŠKA DIJAGNOSTIKA STRANIH TIJELA PROBAVNOG SUSTAVA

LJUBIČIĆ M, Šarić A, Križanić Ž

Opća bolnica dr. Ivo Pedišić, Sisak, Hrvatska

marlena.ljubic79@gmail.com

Strana tijela u probavni sustav dopijevaju uglavnom ingestijom ili trasrektalno. Ingestirana strana tijela najčešće nalazimo kod djece, psihičkih bolesnika, zatvorenika ili su slučajno ingestirana pri žvakanju. Njih detektiramo na razini čitave probavne cijevi, od jednjaka, želuca, dvanaesnika, tankog i debelog crijeva, sve do rektuma. Kod djece se najčešće radi o kovanicama i sitnim dijelovima igračkama, a kod psihičkih bolesnika i zatvorenika o žiletima, upaljačima, žicama, čačkalicama i sl. Slučajno ingestirana strana tijela prilikom žvakanja su obično životinjske kosti ili koštice voća. Nisu rijetke niti ingestije zubne proteze ili njezinih dijelova. Transrektalno unesena strana tijela obično su korištena u seksualne svrhe, a detektirana su najčešće u rektumu, no ponekad i u sigmi i oralnijim dijelovima kolona, a najčešće se radi o dezodoransima, igračkama, žaruljama, sve do voća i povrća. Radiološke dijagnostičke metode u detekciji stranih dijela probavnog sustava su obično metoda izbora, najčešće su zastupljene konvencionalne snimke; nativna snimka abdomena, snimka torakalnih organa za detekciju stranih tijela jednjaka ili tzv. bebigrani kod djece koji obuhvaćaju toraks i abdomen. MSCT je vrlo korisna dijagnostička metoda u detekciji stranih tijela, jer osim lokalizacije evidentira i ozljede probavne cijevi i okolnih struktura uzrokovane istima. Također, MSCT može dijagnosticirati strano tijelo koje nije detektibilno konvencionalnim snimanjem, npr. čačkalica ili dio životinjske kosti iz hrane koja klasičnim rtg snimanjem nije detektibilna zbog ekspozicijskih uvjeta snimanja. Pravovremenom i ispravnom radiološkom dijagnostikom stranih tijela probavnog sustava, može se pristupiti endoskopskim, manje invazivnim metodama njihova uklanjanja, a time i spriječiti nepotrebni kirurški operativni zahvati.

PNEUMOPERITONEUM CAUSED BY INTESTINAL PNEUMATOSIS IN A PATIENT ON CORTICOSTEROID THERAPY FOR SLE AND RA

MAMIĆ J, Lisek V, Kolak T, Radolović P, Vergles D, Čupurdija K

Department of Abdominal Surgery, Clinical Hospital Dubrava, Zagreb, Croatia

jakov.ma87@gmail.com

Introduction: Pneumatosis intestinalis (PI), also referred to as pneumatosis cystoides intestinalis, pneumatosis coli and intestinal emphysema, is defined as the presence of extraluminal bowel gas that is confined within the submucosa, subserosa or muscularis propria of the intestine and it is associated with a variety of disorders. Usually this condition is asymptomatic but in some cases it can lead to pneumoperitoneum or obstruction.

Case report: We present the case of a 68-year-old female who presented in the emergency room complaining of cough, strength loss, abdominal pain and dyspepsia. The patient had a medical history of SLE and RA and was on prolonged corticosteroid therapy. There were no signs of peritonitis on initial examination. Laboratory tests showed elevated CRP (94.5) and leukocytes (12.3). Plain abdominal X-ray suggested a possibility of pneumoperitoneum. Further diagnosis included MSCT which confirmed free gas in the abdominal cavity without sure sign of perforation. She was admitted to hospital. The next

day laboratory tests showed a slight decline in WBC and CRP, but on examination she complained of abdominal pain in upper and lower right quadrant and follow up abdominal X-ray was still showing free abdominal gas. She underwent diagnostic explorative laparoscopy, which revealed cystic pneumatosis of small and large intestine. Part of jejunal pneumatosis was dissected and sent for pathohistological analysis, which confirmed the diagnosis. The patient was discharged from the hospital after two days.

Conclusion: Pneumatosis intestinalis is a rare condition. However, it is very challenging for diagnosis and treatment. The treatment should be conservative even in the presence of pneumoperitoneum, after excluding complications.

LAPAROSCOPIC VERSUS OPEN SPLENECTOMY FOR IMMUNE THROMBOCYTOPENIA: ANALYSIS OF THE RESULTS OF 251 OPERATED PATIENTS

Matić S, Grubor N, Tadić B, Milosavljević V, Knežević Đ

First University Surgical Hospital, Clinical Centre of Serbia, Belgrade, Serbia

slavko.matic@live.com

Aims: Laparoscopic splenectomy (LS) has become a surgical procedure of choice in the treatment of idiopathic thrombocytopenic purpura (ITP) in patients who failed to respond to medical treatment. The objective was to evaluate the safety and feasibility of LS over OS in a large series of patients in a University Hospital.

Methods: During a 15-year period (2002–2016) we performed a splenectomy for ITP in 251 patients. Data were collected retrospectively prior to the introduction of LS and prospectively thereafter. The cohort was divided in laparoscopic (LS) and open splenectomy (OS) group. We analyzed demographic data, preoperative hematological data (treatment and platelet count), operative time, intraoperative blood loss, conversions to open surgery, blood transfusions, postoperative morbidity per Dindo-Clavien classification, hospital stay and platelet response.

Results: LS was performed in 129 patients with a 5.5% conversion rate, and OS in 122 patients mainly prior to the introduction of LS. Demographic data were similar between groups. Average preoperative platelet count was 81 (25–240) in LS and 67 (2–250) in OS group. Mean operative time was shorter for LS (82.2 vs 93 min, $p > 0.05$). Mean intraoperative blood loss and blood transfusions per patient were significantly lower in LS group (30 vs 56 ml, $p < 0.05$) and (77 vs 159 ml, $p < 0.05$), respectively. Two patients from LS group died from severe neutropenia unrelated to the procedure and complications were registered in 44 patients with no need for additional intervention (grade I in 11, grade II in 33). There was a significantly higher rate of high-grade complications in the OS group (grade I in 32, grade II in 34, grade III in 14, grade IV in 3) with 2 postoperative deaths. Postoperative hospital stay was also significantly shorter in LS group (5.8 vs 11.2, $p < 0.05$). Good platelet response was achieved in 94 patients in LS and 89 in OS group ($p > 0/05$).

Conclusions: LS is a safe and effective procedure for the surgical treatment of ITP, with less intraoperative blood loss, lower incidence of severe postoperative complications, shorter hospital stay and comparable effectiveness in platelet response in comparison to OS.

OUR EXPERIENCE IN SURGICAL TREATMENT OF ACUTE APPENDICITIS

MIJATOVIĆ S, Radmanović N, Jablan Lj, Stojanac B, Rajković M, Jeremić V

Clinic for Emergency Surgery, Clinical Center of Serbia, Belgrade, Serbia

srdjan.mijatovic@sbb.rs

Acute appendicitis is one of the most common urgent surgical conditions. It is manifested by abdominal

pain, nausea and vomiting. However, a significant number of patients lack some of these symptoms or they are atypically presented which further increases the number of falsely positive diagnoses of acute appendicitis. Cases which represent common diagnostic problem are young fertile women and elderly patients.

Aim: The aim of the study was to present our experience of laparoscopic surgical treatment of acute appendicitis and incidence of falsely positive appendicitis.

Results and methods: At the Clinic for Emergency surgery, Clinical Center of Serbia in the period between January 2012 and October 2016, we have performed 70 laparoscopic appendectomies of which we have converted only 3, two of these were converted due to lesions of superficial epigastric artery and appendicular artery, while the third patient was converted when intraoperatively we discovered perforated tumour of caecum. All patients were examined ultrasonographically while CT of abdomen was done in several patients with an unclear clinical manifestation or due to negative ultrasonographical result.

Conclusion: Further studies, better training and good diagnostics are needed mainly because appendicitis is sometimes difficult to positively diagnose, especially in younger women and elderly population.

OUR EXPERIENCE IN SURGICAL TREATMENT OF ACUTE CHOLECYSTITIS AT THE CLINIC FOR EMERGENCY SURGERY, CLINICAL CENTER OF SERBIA, BELGRADE, SERBIA

MIJATOVIĆ S, Jablan Lj, Stojanac B, Rajković M, Radmanović N, Jeremic V

Clinic for Emergency Surgery, Clinical Center of Serbia, Belgrade

srdjan.mijatovic@sbb.rs

Laparoscopic or minimally invasive surgery is a surgical technique in which instruments and optics are guided in abdominal cavity through several small incisions. There are numerous advantages of minimally invasive surgery which include shorter hospital stay, significantly less trauma of the abdominal wall, better cosmetic effect and, in many studies, confirmed weaker inflammatory response. Mentioning all above, minimally invasive surgery could become a golden standard in surgical treatment of many different conditions. However, there is still a question of place of minimally invasive surgery in treatment of acute surgical conditions.

Acute cholecystitis is one of the most common causes of admission to surgical wards. In over 90% of cases, it is caused by biliary calculus while acalculous cholecystitis is related to other diseases, usually metabolic.

Aim: We wanted to present our results in the treatment of acute cholecystitis and the role of minimally invasive surgery in urgent surgical conditions.

Results and methods: At the Clinic for Emergency Surgery, we performed 983 laparoscopic cholecystectomies of which we converted 35. Conversions were made because of lesions of large biliary ducts (4), while the rest were converted due to inadequate haemostasis. Four-port access was used and pneumoperitoneum was formed using Veress needle through longitudinal umbilical incision. All patients had ultrasonographic confirmation of gallstones.

Conclusion: Experience of surgical team as well as adequate surgical equipment and diagnostics are necessary for a better outcome of operated patients and a lower percentage of conversion rate.

SPONTANA BILIOENTERALNA FISTULA PO CEFALIČNOJ DUODENOPANKREATEKTOMIJI – PRIKAZ SLUČAJA

PAJTAK A, Škorjanec S, Hrženjak K, Senčar M, Čmelak L, Boadi I, Milevčić D, Stare R

Opća bolnica Varaždin, Varaždin, Hrvatska

alen@dvasadva.net

Cilj: Dehiscijencija koledokojejunalne anastomoze nakon cefalične duodenopankreatektomije ozbiljna je komplikacija ovog operativnog zahvata.

Metode: Prikazat ćemo slučaj žene operirane u studenom 2014. godine zbog adenokarcinoma papile Vateri kod koje je došlo do dehiscijencije koledokojejunalne anastomoze u dva navrata. U drugom revizionom operativnom zahvatu izvedena je *life saving* operacija uspostave vanjske drenaže žuči Foleyjevim kateterom. Pacijentica se uredno oporavila nakon drugog operativnog zahvata. Formirala se biliokutana fistula uz adekvatnu drenažu žuči i uredan nalaz bilirubina.

Rezultati: Nakon godinu dana biliokutana fistula spontano se zatvorila, a razina bilirubina ostala je uredna što implicira spontani razvoj bilioenteralne fistule. Fistula je dokazana indirektno hepatobilijarnom scintigrafijom, a direktno MRCP-om te klinički i laboratorijski.

Zaključak: Spontane bilioenteralne fistule najčešće su neželjene komplikacije osnovnih bolesti, ali organizam rijetko iskoristi neželjene incidente kao mehanizam samoozdravljenja.

RESEKCIJA JETRE ZBOG HCC-A U CIROTIČNOJ JETRI KOD PACIJENTA S IMPLANTIRANIM LVAD-HEART MATE II UREĐAJEM – PRIKAZ SLUČAJA

PAVLEK G¹, Škegro M¹, Romić I¹, Žedelj J¹, Deban O¹, Romić B¹, Gojević A¹, Baotić T¹, Petrović I¹, Šeparović I¹, Gašparović H²

¹Zavod za hepatobilijarnu kirurgiju i transplantaciju abdominalnih organa, Klinika za kirurgiju, Klinički bolnički centar Zagreb, Zagreb, Hrvatska

²Klinika za kardijalnu kirurgiju, Klinički bolnički centar Zagreb, Zagreb, Hrvatska

goranpavlek@gmail.com

Cilj: Prikazati naša iskustva u dijagnostici i modalitetima liječenja kod pacijenata s primarnim tumorom jetre (HCC) uz prikaz pacijenta s primarnim tumorom jetre (HCC) u cirotičnoj promijenjenoj jetri s kroničnom infekcijom virusom hepatitisa C s prethodno implantiranim LVAD-Heart Mate II zbog teške ishemijske kardiomiopatije.

Metode: Uvid u povijesti bolesti i daljnje praćenje oboljelih pacijenata.

Rezultati: Muškarac u dobi od 65 godina s primarnim tumorom jetre (HCC) u cirotičnoj jetri, kroničnom infekcijom HCV-om i mnogobrojnim komorbiditetima. Pacijent s implantiranim LVAD-Heart Mate II zbog teške ishemijske kardiomiopatije. Napravljena je tumorektomija tumorske tvorbe 1. i 6. segmenta jetre uz prethodno premještanje *drive line* LVAD-Heart Mate II uređaja. Rezultat PHD-a potvrdio je da se radi o hepatocelularnom karcinomu. Nije bilo tumorskog tkiva na resekcijskim rubovima. Pacijent je i dalje u praćenju.

Zaključak: Resekcija jetre zbog HCC-a u cirotičnoj jetri sigurna je metoda kod odabranih bolesnika, perioperativni mortalitet je 2,4%, a jednogodišnje preživljenje 79% u našoj Ustanovi u promatranom periodu od 2006. do 2016. godine. Želimo naglasiti i nužnost uske suradnje s ostalim kirurškim djelatnostima s ciljem uspješne resekcije tumora jetre kao što je prikazano u ovom prikazu slučaja.

Također želimo naglasiti nužnost zajedničkog djelovanja dijagnostičara, kirurga, onkologa i gastroenterologa radi što uspješnijeg liječenja oboljelih.

RIJETKI TUMORI GUŠTERAČE – PSEUDOPAPILARNA NEOPLAZMA I PRIKAZ SLUČAJA

RAKIĆ M¹, Amić F¹, Kliček R¹, Lončar B¹, Bušić Ž¹, Bilić Z², Rakić M³, Patrlj L¹

¹Klinička bolnica Dubrava, Zagreb, Hrvatska

²Klinički bolnički centar Sestre Milosrdnice, Zagreb, Hrvatska

³Klinički bolnički centar Split, Split, Hrvatska

mislav78@gmail.com

Uvod: Tumori gušterače dijele se na dvije skupine; egzokrine i endokrine tumore. Egzokrini tumori čine 95% svih tumora gušterače, a prvo mjesto među njima zauzima adenokarcinom čija je najčešća lokalizacija glava gušterače. Drugi rjeđi tumori gušterače egzokrinog porijekla su karcinom acinarnih stanica, adenoskvamozni karcinomi, koloidni i hepatoidni karcinom, pankreatoblastomi, nediferencirani karcinomi te pseudopapilarne solidne neoplazme. Solidne pseudopapilarne neoplazme su vrlo rijetki egzokrini tumori gušterače. Čine svega 1–2% svih egzokrinih neoplazmi, javljaju se najčešće kod mladih žena, u prosjeku u dobi od 24 godine. Uglavnom su benigni, no u 10–15% slučajeva može se raditi o malignim entitetima. Većina ovih tumora (80%) se u odrasloj dobi javlja u tijelu i repu gušterače. Obično se prezentiraju kao tumefakt u trbušnoj šupljini, bolom u trbuhu ili nelagodnom, no povremeno su i usputni nalaz na radiološkim pretragama rađenim iz drugih razloga.

Prikaz slučaja: Pacijentica u dobi od 24 godine upućena je u ambulantu za abdominalnu kirurgiju nakon što je nekoliko tjedana prije napipala ovalnu tvorbu u epigastričnoj regiji trbuha. Prije upućivanja na pregled abdominalnog kirurga napravljen je CT trbuha koji je pokazao ovalnu tumefakciju 7x6 cm transverzalno, 8 cm kраниokaudalno, s kapsulom nejednake debljine od 1 do 4 mm, između glave gušterače i stražnje stijenke želuca. Laboratorijski nalazi prilikom pregleda bili su neupadljivi. Po pregledu je upućena na EUS i citopunkciju tvorbe, nakon koje je postavljena dijagnoza solidne pseudopapilarne neoplazme. Tijekom operativnog zahvata nađena je tumorska tvorba veličine 6x8 cm u području glave gušterače, bez sekundarizama. Napravljen je duodenopankreatektomija po Whippleu.

Zaključak: Solidna pseudopapilarna neoplazma je rijedak tumor, niskog malignog potencijala koji se javlja najčešće kod žena u dvadesetim i tridesetim godinama života. Metastaze, ako su prisutne, većinom su jetrene, javljaju se češće u muškoj populaciji i prisutne su već pri prvom pregledu pacijenta. Čak je i u tim slučajevima kirurško liječenje metoda izbora, s obzirom na dvojbene rezultate kemo- i radioterapije. Radikalna kirurška R0 resekcija je u gotovo svim slučajevima kurativna te je metoda izbora bez obzira na opseg zahvata. Prognoza ovih tumora je stoga vrlo povoljna pa petogodišnje preživljenje doseže i do 97%.

LASERSKA HEMOROIDOPLASTIKA – NAŠA ISKUSTVA

RAŠIĆ Ž, Rašić F, Pažur G, Šimović I, Sever M, Grbavac M, Šemanjski K, Bakula B, Palčer S, Soldo I, Crvenković D

Klinička bolnica Sveti Duh, Zagreb, Hrvatska

zarko.rasic@zg.t-com.hr

Cilj: Cilj našeg istraživanja bio je usporediti rezultate liječenja simptomatskih hemoroida laserskom hemoroidoplastikom (LHP) s klasičnom hemoroidektomijom.

Metode: Provedena je usporedba laserske hemoroidoplastike i klasične hemoroidektomije. Bolesnici s hemoroidima III. i IV. stupnja uvršteni su u studiju. Mjerilo se vrijeme trajanja operativnog zahvata, intenzitet boli analogno vizualnom skalom 1., 2., 7., 14. i 28. postoperativni dan te vrijeme proteklo do povratka svakodnevnim životnim aktivnostima.

Rezultati: Zabilježene su značajne razlike između dviju skupina u trajanju operativnog zahvata, postoperativnoj boli i vremenu proteklom do povratka svakodnevnim životnim aktivnostima.

Postoji statistički značajna razlika u postoperativnoj boli 1., 2., 7. i 14. dan. Vrijeme trajanja laserske hemoroidoplastike je kraće (u prosjeku 14+/-3 min) u usporedbi s klasičnom hemoroidektomijom (u prosjeku 25 +/- 4 min). Pacijenti iz skupine liječenih laserskom metodom vraćali su se svakodnevnim životnim aktivnostima ranije (u prosjeku 3. postoperativni dan) u usporedbi sa skupinom pacijenata liječenih klasičnom metodom (u prosjeku 7. dan).

Zaključak: Kraće trajanje zahvata, manji intenzitet postoperativnih bolova i kraće vrijeme do povratka svakodnevnim životnim aktivnostima čine lasersku hemoroidoplastiku učinkovitijom metodom u usporedbi s klasičnom hemoroidektomijom.

ODABIR ADEKVATNOG STOMA POMAGALA I UTJECAJ NA KVALITETU ŽIVOTA OSOBA SA STOMOM

RAŠIĆ Ž, Konjevoda V, Sever M, Bakula B, Rašić F

Klinička bolnica Sveti Duh, Hrvatska, Zagreb

zarko.rasic@zg.t-com.hr

Svrha: Unatoč brojnim preventivnim mjerama, nacionalnim programima i napretku medicine, broj osoba s potrebom izvedbe stome i dalje je vrlo velik. Prema znanstvenoj i stručnoj literaturi, izvedba stome uzrokuje veliku promjenu u normalnom funkcioniranju pojedinca, bez obzira na razloge izvedbe te ima negativan utjecaj na kvalitetu života. Zdravstveni profesionalci svakodnevno nastoje podići razinu kvalitete skrbi, a samim time i kvalitetu života osoba sa stomom. Prijeoperacijsko označavanje najpogodnijeg mjesta stome (markiranje), nutritivni probir i rana enteralna potpora, edukacija pacijenta i njegove obitelji smatraju se najvažnijim segmentima prijeoperacijske pripreme.

Odabir najprihvatljivijeg stoma pomagala, uz temeljito planiranu i provedenu prijeoperacijsku pripremu ne bi trebao biti poseban izazov. Prema kliničkim smjericama Američkog društva kolorektalnih kirurga, ako je stoma adekvatno kreirana, te je provedena prijeoperacijska priprema i poslijeoperacijska skrb, pacijentova kvaliteta života uvjetovana izvedenom stomom ne bi trebala biti značajnije narušena. Posebnu pažnju treba posvetiti pacijentima kod kojih se planira izvesti ileostoma.

Cilj: Prikazati mogućnost podizanja kvalitete života osoba sa stomom kroz adekvatnu prijeoperacijsku pripremu i odabir odgovarajućeg stoma pomagala.

Metodologija: Kroz period od 6 mjeseci (od listopada 2016. do ožujka 2017.), uz prijeoperacijsku pripremu, pratili smo poslijeoperacijski izgled stoma, pojavu komplikacija i poteškoća, odabir pomagala, prednosti i nedostatke jednih u odnosu na druge. Fotografirali smo izgled stoma i preporučenog pomagala. Nakon mjesec dana po otpustu, stoma se na kirurškoj kontroli pregledala te se utvrdilo stanje i prilagodba samog pacijenta na stoma pomagalo.

Rezultati: Na Zavodu za abdominalnu kirurgiju u planiranom periodu praćenja, izvedeno je 10 stoma kod kojih smo primijenili modelirajuću stoma podlogu u dogovoru s pacijentom, te se ista pokazala i nakon mjesec dana po otpustu kao vrlo prihvatljivo pomagalo jednostavno za primjenu, vrlo pouzdano te kod nijednog bolesnika nije došlo do peristomalnog oštećenja kože. Kod ostalih 8 bolesnika primijenjene su podložne pločice s potrebom izrezivanja i podešavanja odgovarajućeg promjera.

Zaključak: Prijeoperacijska priprema i adekvatno kreirana stoma povećavaju izbor najprihvatljivijeg, pouzdanog i lako primjenjivog stoma pomagala. Pouzdano i lako primjenjivo pomagalo podiže razinu kvalitete života osoba sa stomom.

ACE INHIBITOR INDUCED ACUTE ABDOMEN – THE FIRST DANISH CASE REPORT

RINCIC ANTULOV M, Båtevik RB, Smedegaard J

Sydvestjysk Sygehus, Esbjerg, Denmark

marijana.rincic@gmail.com

Angiotensin converting enzyme inhibitors (ACEI) are widely used to treat hypertension and congestive heart failure. A rare side effect of ACEI is angioedema, which in very rare cases may present as gastrointestinal angioedema (GA). ACEI induced GA is a rare though important differential diagnosis of the acute abdomen. ACEI increase the level of bradykinin, which increases the vascular permeability and causes angioedema. The onset of angioedema is not related to the time of treatment initiation. ACEI induced GA usually develops within 4 weeks after initiation of therapy, but has been reported until 9 years after initiation. GA may present with acute abdominal pain associated with nausea, vomiting or diarrhea. In clinical practice, it is frequently missed or attributed to other causes. If the drug is continued, there is a risk of a later attack of angioedema with potential life threatening consequences. There is no specific diagnostic test for ACEI induced GA, it is a diagnosis of exclusion. An early diagnosis may spare the patient from invasive procedures including laparotomy or endoscopic procedures with possible serious side effects. CT is the method of choice that identifies small bowel edema, ascites, and mesenterial edema.

A 45-year-old female presented with suddenly occurring diffuse abdominal pain. CT scan of the abdomen with intravenous contrast application showed free fluid, especially in the pelvis. Small bowel wall edema was visible in the middle and lower abdomen with an intestinal wall thickness of 9.0 mm. There were signs of mesenterial edema. No signs of ileus or free intraabdominal air as well as enlargement of regional lymph nodes were reported. Other organs were of normal appearance.

This is a nonspecific finding, and other causes need to be excluded. The possible differential diagnoses include ischemia, intramural hemorrhage, vasculitis, infectious colitis, Crohn's disease, trauma, previous radiation and small bowel lymphoma.

The patient had been on ACEI therapy for the last 6 months. The therapy was withdrawn, and the patient quickly recovered.

COLON ISCHEMIA IN A PATIENT WITH SYSTEMIC LUPUS ERYTHEMATOSUS

RINCIC ANTULOV M, Nørregaard C L, Smedegaard J

Sydvestjysk Sygehus, Esbjerg, Denmark

marijana.rincic@gmail.com

Gastrointestinal manifestations in systemic lupus erythematosus (SLE) can affect every part of the gastrointestinal tract and may mimic any type of abdominal condition. Some of the more potentially dangerous gastrointestinal complications of SLE occur in the small and large intestines secondary to small-vessel vasculitis. This may progress to ischemic enteritis and to bowel infarction with bleeding or perforation and peritonitis. Clinical presentation is variable and the definite diagnosis of gastrointestinal vasculitis (GV) may be difficult to establish. A 63-year-old female presented to the emergency department with one week history of abdominal pain. She had pain in the lower part of the abdomen followed by nausea and vomiting, the last stool was 3 days before, without diarrhea. Patient was known with SLE, alfa 1 antitrypsin deficiency, Sjogren's syndrome and ischemic heart disease. CT of the abdomen (CTA) showed free fluid around the spleen and in the lower abdomen, non-specific colitis changes with diffuse wall thickening in the transverse and descending colon. Otherwise, the examination was unremarkable. The next day the patient developed fever and increased infection parameters, with CRP 362. No bacteria was isolated from her blood. The repeated CTA showed signs of slightly increasing constipation and

dilatation of the right side of the colon and discrete increasing edema as well as wall thickening in descending colon. Colonoscopy showed signs of ischemic colon. Due to patient's comorbidities and the fact that she was not septic conservative treatment was advised. The patient was treated with the following antibiotics: cefuroxim, ciprofloxacin and metronidazol. Prednisolon and SoluMedrol was also included in her treatment. Two days later, she was admitted to the surgery ward with CRP 32, less pain in the abdomen and normal stools. The patient was discharged after 10 days with a plan to proceed with higher doses of prednisolone and to perform control colonoscopy.

Five days after discharge the patient came back with worsening symptoms. CTA showed free air in the abdomen and due to perforation of the descending colon, a subtotal colectomy was performed. The pathohistological analysis of tissue at the site of perforation showed vessel wall necrosis and fibrin thrombus formation.

In conclusion, the initial medical treatment of mesenteric vasculitis in SLE patients without perforation includes complete bowel rest and high-dose glucocorticoids. For patients who do not respond to glucocorticoids or have recurrent symptoms, intravenous cyclophosphamide should be added. Surgery is usually reserved for patients with clinical signs and symptoms of advanced ischemia or those who fail to respond promptly to medical therapy.

KIRURŠKI PRISTUP LIJEČENJU SAKROKOKCIGEALNE HERNIJE

SABLJAK D, Hochstadter H, El Tanany F, Kovačević D

Klinički bolnički centar Sestre Milosrdnice, Zagreb, Hrvatska

sabljak.denis@gmail.com

Ovim radom prikazujemo kirurško liječenje sakrokocigealne hernije kod pacijentice hospitalizirane na Klinici za kirurgiju KBC-a Sestre milosrdnice.

Sakrokocigealna hernija je rijetka hernija koja nastaje u sakrokocigealnoj regiji kao komplikacija kokcigektomije ili sakrokocigektomije indicirane zbog dugogodišnje kokcigodinije, infiltrirajućih malignih procesa anorektuma te napravljenom abdominoperinealnom resekcijom rektuma ili primarnih tumora sakrokocigisa. Zbog nedostatka anatomske koštane barijere i mekotivnih struktura dna male zdjelice dolazi do prolapsa presakralne fascije prema van, tako da je sadržaj kilne vreće najčešće debelo ili tanko crijevo.

Prikazat ćemo slučaj pacijentice u dobi od 56 godina kojoj je napravljena kokcigektomija u ranoj mladosti zbog kokcigodinije. U međuvremenu je pacijentica oboljela od Crohnove bolesti te je na našoj Klinici napravljena abdominoperinealna resekcija rektuma zajedno s multiplim perianalnim fistulama. Nakon 5 godina pacijentica se javlja u kiruršku ambulantu zbog prolabirajuće tvorbe u području sakruma koja se poveća u stajanju i tjelesnom naporu uz otežanu defekaciju.

Zbog malog broja prijavljenih slučajeva, malo se zna o najboljem liječenju ove komplikacije. S obzirom na naše iskustvo, dobar rezultat kirurškog liječenja sakrokocigealne hernije postiže se rekonstrukcijom, odnosno duplikaturom presakralne fascije uz rekonstrukciju defekta fasciokutanom glutealnim režnjem po principu V-Y plastike.

KLINIČKA VRIJEDNOST ODREĐIVANJA INTRAABDOMINALNOG TLAKA

SEVER M, Rašić Ž

Klinička bolnica Sveti Duh, Zagreb, Hrvatska

dr.sever.marko@gmail.com

Cilj: Abdominani kompartment je teška i opasna komplikacija pretelih politraumatiziranih bolesnika te septičnih bolesnika operiranih u ileusu ili difuznom peritonitisu. S obzirom na nepredvidivost razvoja

abdominalnog kompartmenta postoji potreba praćenja laboratorijskih i kliničkih parametara kod rizičnih bolesnika.

Metode: U našoj ustanovi unazad 5 godina rizičnim bolesnicima s abdominalnom operacijom ili politraumom, transvezikalno je mjereno intraabdominalni tlak te su praćeni laboratorijski i klinički pokazatelji abdominalnog kompartmenta. Cilj praćenja nam je bio spoznati rane pokazatelje razvoja abdominalnog kompartmenta, radi pravovremene terapijske reakcije.

Rezultati: Uočena je korelacija intraabdominalnog tlaka s diurezom, razinom upalnih parametara i laktata te uspostava peristaltike i samog ishoda liječenja.

Zaključak: Rezultati našeg praćenja su nam omogućili adekvatnije pravovremeno terapijsko reagiranje te samim time i uspješnije liječenje.

RELEVANCE OF BIDIRECTIONAL HIATAL RECONSTRUCTION WITHOUT PROSTHETIC REINFORCEMENT IN GIANT HIATAL HERNIA REPAIR

SIMIĆ A, Skrobić O, Ivanović N, Veličković D, Šljukić V, Keramatollah E, Peško P

*Department of Esophagogastric Surgery, University Hospital for Digestive Surgery, University of Belgrade, Belgrade, Serbia
apsimic@med.bg.ac.rs*

Aims: Available evidence today indicate that there is no clear accepted use of mesh in giant hiatal hernia (GHH) repair and that the risk of recurrence without it has to be weighed against the risk for consequent major complications. The aim was to determine the incidence of symptomatic and anatomical recurrence after laparoscopic bidirectional hiatal cruroplasty, combined with antireflux surgery in patients with GHH.

Methods: Prospective follow-up of 112 patients with GHH in whom laparoscopic bidirectional hiatal reconstruction and antireflux procedure (90 Nissen and 22 Toupet fundoplication) was performed from 2010 till 2016. Upside-down stomach was present in 40 patients, while the remaining had > 30% of the stomach positioned intrathoracally. Regular follow-up included barium esophagogram, upper GI endoscopy, and symptom severity questionnaire, one and two years after surgery.

Results: Complete follow-up was obtained in 80.35% of patients. Two patients were excluded from the study due to disrupted and slipped fundoplication respectively. Radiographic hernia recurrence (> 2 cm) was documented in 11 patients (12.22%) at 2 years, out of which five were symptom free. Endoscopy confirmed recurrence in all of those, while two additional patients were considered to have recurrence by the endoscopic criteria alone. Median recurrence time was 1.2 years. There were no short or long term complications regarding the bidirectional hiatal reconstruction.

Conclusions: Laparoscopic bidirectional hiatal reconstruction for GHH presents a valuable solution, with literature incidence of recurrence similar to those with prosthetic materials but without side effects or complications.

LAPAROSCOPIC RESECTION – THE METHOD OF CHOICE IN TREATING STOMACH GIST

SOLDO I, Sever M, Marušić M, Bakula B, Grbavac M, Palček S, Pažur G, Čala Z, Adam Neseck V, Soldo AM

Clinical Hospital Sveti Duh, Zagreb, Croatia

ivosoldo12@gmail.com

Aim: Laparoscopic gastric resection due to GIST.

Introduction: GISTs are rare tumors that are most commonly found in the stomach (70%) and small intestine (20%). Clinical symptoms depend on the location and size of the tumor. The tumor therapy is

surgical. In tumors that can't be radically treated the therapeutic choice is chemotherapy.

Surgical resection is a basic stomach GIST therapy. Due to minimal invasion and improved postoperative recovery, laparoscopic gastric resection is increasingly performed in the treatment of GIST. For smaller lesions local stomach resection under the control of the gastroscope are sufficient, and for major exerts typical stomach resection or gastrectomy are performed.

Patients and methods: A 64-year-old patient was diagnosed with hematemesis. Emergency gastroscopy has verified the tumor process of the front wall of the stomach corpus. Sclerosis and PHD treatment were performed and GIST was verified.

After the preoperative treatment and preparation, laparoscopic resection of the stomach wall with the associated tumor was performed. The remnant stomach wall was closed by the stapler. Intraoperative gastroscopy is performed and regular stapler line was verified. The first postoperative day GD probe was removed and started with the oral diet. The patient was released on home care on the fourth postoperative day of normal abdominal status.

In the second case, there was a 75-year-old patient with edoscopic and PHD-verified tumor (GIST), localized on the front of the stomach at the crossing of the fundus in the stomach corpus, closer to a large gastric curvature.

Laparoscopic exploration and then elliptic resection of the stomach with tumor were performed using endoscopic stapler. Stapler line was checked by intraoperative gastroscopy. The first postoperative day GD probe was removed and started with the oral intake. On the 5th postoperative day the patient is released for home care.

Pathohistological analysis confirmed that in both cases GIST is involved, the stapler lines are free of tumor and the preparation is passed on to immunohistochemistry analysis.

Conclusion: In view of the above, we consider that laparoscopic resection, when technically possible, is a method of choice for treating GIST stomachs and it is the same as for oncological postulates.

STRANGULIRANA INTERNA SUPRAVEZIKALNA HERNIJA – RIJEDAK UZROK AKUTNOG ABDOMENA

STANIŠIĆ V, Šaric D, Kavarić P

Klinički centar Crne Gore, Podgorica, Crna Gora

vesa@t-com.me

Uvod: Interna abdominalna hernija je protruzija crijeva kroz peritoneum, omentum ili mezenterij u neki odjeljak trbušne šupljine. Kilni otvor je najčešće preegzistirajući foramen, fosa, reccus, kongenitalni defekt mezenterijuma, ali i defekti peritoneuma, mezenterijuma ili omentuma nastali u tijeku kirurškog rada ili kao posljedica traume, inflamacije ili ishemije. Interna supravezikalna hernija je rijedak tip interne abdominalne hernije s incidencijom < 4% svih internih abdominalnih hernijacija. Veliki je preoperativni dijagnostički problem, klinički se teško dijagnosticira i rijedak je uzrok crijevne opstrukcije. Postoje dvije anatomske varijante ove hernije – interna i eksterna supravezikalna hernija. Interni tip hernije se teže dijagnosticira i prezentira se nedijagnosticiranom abdominalnim boli ili intestinalnom opstrukcijom. U slučajevima strangulacije može biti fatalna i tada je neophodna urgentna kirurška intervencija.

Prezentacija slučaja: Prikazujemo slučaj interne supravezikalne hernije kod 63-godišnjeg bolesnika s intestinalnom crijevnom opstrukcijom i incidentalnim nalazom tumora gornje polovice desnog bubrega. Anamnestički generalizirana bol u trbuhu, odsustvo flatusa, nadutost, teškoće u uriniranju. Tegobe su počele 12 sati prije prijema mučninom, povraćanjem, nadutošću. Slične tegobe je imao 5–6 dana prije prijema. Na prijemu fizikalni znakovi akutnog abdomena, hemodinamski stabilan. Na nativnoj radiografiji abdomena multipli hidroaerični nivoi s distendiranim crijevnim vijugama do 45 mm. Na MSCT-u abdomena i zdjelice s iv kontrastom u desnom dijelu zdjelice šupljine i supravezikalno edematozne intestinalne vijuge sa znakovima opstrukcije, dilatacija proksimalnog jejunuma do 5 cm sa suspektnim znakovima pneumatoze intestinalnog zida, prisutnim interkonvolutarnim likvorom i u maloj zdjelici. U

gornjoj polovici desnog bubrega neoplazija 55 mm, u lumenu žučne vreće multipla kalkuloza. Nakon adekvatne reanimacije kristaloidima, plasiranja nazogastrične sonde i kateterizacije eksplorativnom laparotomijom objektivizirana dilatacija konvoluta jejunuma i proksimalnog ileuma s inkarceriranom vijugom ileuma u supravezikalnoj fosi. Nakon manualne deliberacije napravljena je manualna oralna dekompresija vijuga tankih crijeva, inkarcerirana vijuga vitalna. Kilni otvor u supravezikalnoj fosi oko 3x3 cm u obliku dubokog divertikuluma – intravezikalni tip supravezikalne hernijacije. Konzultiran je urolog. Resekcija peritonealnog izvrata, kilni otvor zatvoren kontinuiranim šavom Prolen 2.0. Postoperativni tok uredan. Bolesnik otpušten sedmi postoperativni dan. Mjesec dana kasnije desnom lumbotomijom napravljena je radikalna nefrektomija s adrenalektomijom i kolecistektomijom.

Zaključak: Interna supravezikalna hernija je rijedak uzrok akutnog abdomena. CT abdomena i zdjelice je zlatni dijagnostički standard simptomatskih internih hernija, a u slučajevima kronične intestinalne okluzije nalaz abnormalne lokalizacije crijevnih vijuga u zdjelčnoj šupljini budi sumnju na internu hernijaciju. U slučajevima inkarceracije neophodna je urgentna kirurška intervencija. Tijekom abdominalnih operacija neophodna je detaljna eksploracija kompletne trbušne šupljine, a incidentalni nalaz supravezikalnog defekta treba suturirati radi prevencije inkarceracije crijeva.

INGUINAL HERNIA REPAIR WITH LOCAL ANESTHESIA – INITIAL RESULTS

TURSUNOVIĆ A, Pašić F, Omerović M

Department of Surgery, University Clinical Center Tuzla, Bosnia and Herzegovina

amir.tursunovic@leftor.ba

Objective: Elaborate initial results related to 183 operated inguinal hernia repairs with local anesthesia at the Surgery Center Tuzla in the period between August 2016 and December 2016.

Methods: All patients were operated on from the elective program. Detection and analysis of the parameters related to possible complications will be done by analyzing risk factors related to the patient, factors related to the surgical team or the type of surgery. Monitored variables in surgical patients are divided into:

1. Variables related to the patient: age, sex, BMI, unilateral or bilateral hernia, whether the patient smokes, the interest of the patient, ASA score of the patient, presence of chronic obstructive pulmonary disease, duration of operation;
2. Variables related to the surgical team or surgery: surgical experience level operators, the duration of operation;
3. Intraoperative variables:
 - bleeding from the epigastric vessels,
 - lesions of the urinary bladder,
 - lesions of the iliac blood vessels,
 - conversion to open hernioplastics with general anesthesia;
4. Early postoperative variables within 48 hours:
 - occurrence of hematoma,
 - occurrence of seroma,
 - occurrence of wound infection,
 - scrotal emphysema;
5. Concerned variables within a month of surgery:
 - return to normal physical activities,
 - length of use of analgetics,
 - absences from work,
 - patients with prolonged pain in the inguinal region,
 - number of disease recurrence, number of reoperations.

Results: The article provides tables, charts and images related to the initial results in the treatment of surgical patients with inguinal hernia repairs in local anesthesia at the Surgery Center Tuzla.

Conclusion: Inguinal hernia repair with local anesthesia is a safe and effective surgical procedure that allows patients operated on a short stay, faster recovery, less postoperative pain, less absence from work and a quicker return to normal activities.

USPOREDBA REZULTATA NAKON FIKSACIJE MREŽICE TKIVNIM LJEPILOM I STANDARDNIM METODAMA FIKSACIJE NAKON OPERACIJE PREPONSKE HERNIJE

VELNIĆ D, Šimović I, Šemanjski K, Bakula B

Kirurška klinika, Klinička bolnica Sveti Duh, Zagreb, Hrvatska

davorin.velnic@zg.t-com.hr

Od kasnih 80-ih operacije bez napetosti su standard u liječenju preponskih kila. Otvorene, a posebno laparoskopske operacije imaju znatne prednosti nad klasičnim tenzonim operacijama. Neke od najvećih prednosti su svakako manja bol i brži oporavak nakon zahvata. Međutim, ono što posebno opterećuje netenzione operacije je mogućnost nastanka kronične postoperativne boli u preponi koja se pojavljuje, prema podacima u literaturi, u 0,7% pa do 62,9% slučajeva. Uzrok boli može biti neurogenog i ne-neurogenog podrijetla. Neurogena bol nastaje zbog direktne ozljede živaca preponske regije ili sekundarno zbog ozljede živaca uslijed postoperativne fibroze, fibroze uzrokovane mrežicom, šavovima ili klipsićima za fiksaciju mrežice. Bol koja nije neurogenog podrijetla uzrokovana je periostalnom reakcijom, obično u predjelu pubičnog tuberkuluma, pomicanjem mrežice, upalnom reakcijom mrežice ili potencijalno, uporabom „teških“ mrežica. Većinu spomenutih uzroka kronične preponske boli se može prevenirati. Minuciozna kirurška tehnika, pravilan izbor mrežice i posebno pažljivo postavljanje šavova ili klipsića su od presudne važnosti za izbjegavanje kronične boli. Postavljanje mrežice bez fiksacije smanjuje mogućnost kronične boli, ali povećava opasnost od migracije mrežice. Korak naprijed predstavlja uporaba apsorptivnih klipsića i tkivnog lijepila.

Rezultate operacije preponske hernije s fiksacijom mrežice tkivnim ljepilom (Histoacryl) usporedili smo u longitudinalnoj analizi s rezultatima nakon fiksacije mrežice standardnim tehnikama s posebnim naglaskom na postoperativnu bol.

Naša analiza je pokazala da je pojava ranih recidiva, dužina boravka u bolnici i cijena operacije komparabilna za obje metode fiksacije. Postoperativna bol, a posebno kronična postoperativna bol je manja nakon fiksacije mrežice tkivnim ljepilom.

LAPAROSCOPY FOR SPLENIC CYST – UNRECOGNIZED HYDATID DISEASE OF SPLEEN

VESELINOVIĆ M, Knežević S, Gunjić D, Babić T, Bjelović M

Department for Minimally Invasive Upper Digestive Surgery, University Hospital for Digestive Surgery, Clinical Center of Serbia, Belgrade, Serbia

m_veselinovic@yahoo.com

Aim: The presented case demonstrates difficulties in preoperative diagnostics and intraoperative considerations regarding unrecognized hydatid disease of the spleen.

Methods: Forty-four year old male presented with left abdominal pain and bloating. Ultrasonography and CT scan showed a large unilocular spleen cyst characterized as a simple cyst. In accordance with the preoperative workup, laparoscopic deroofing of the cyst was intended.

Results: Intraoperative findings were unusual for a simple splenic cyst. After the cyst wall was carefully opened, daughter cysts appeared. Due to the risk of intraabdominal content dissemination during laparotomy, we decided to continue with the laparoscopic approach. At first, the cyst content was drained without any intraperitoneal spreading, after which we performed partial pericystectomy, instillation of hypertonic saline solution and omentoplasty. Postoperative course was uneventful and albendazole therapy was advised on discharge.

Conclusion: Although isolated involvement of the spleen in hydatid disease is rare, echinococcal splenic cyst is a condition that must be kept in mind for all splenic cystic lesions, especially in the endemic regions.

TEME ZA SPECIJALIZANTE
TOPICS FOR GENERAL SURGERY
RESIDENTS – DIGESIVE SURGERY

DIJAGNOSTIČKA VRIJEDNOST BODOVNIH SUSTAVA KOD PACIJENATA SA SUMNJOM NA AKUTNU UPALU CRVULJKA

BAKULA B, Šimović I, Palček S, Pazur G, Grbavac M, Semanjski K, Sever M

Klinička bolnica Sveti Duh, Zagreb, Hrvatska

bakulabranko@gmail.com

Cilj: Unatoč razvoju suvremenih dijagnostičkih metoda, laboratorijskih pretraga te iskustvu kirurga i dalje dijagnoza akutne upale crvuljka predstavlja izazov. Akutni apendicitis je najčešća indikacija za hitnu abdominalnu kiruršku operaciju. Iako se apendektomija smatra rutinskom operacijom, u slučaju zakašnjele reakcije posljedice mogu biti kobne. Upravo zbog straha od eventualnog propusta u dijagnozi bolesti kirurg se često u nejasnim slučajevima odlučuje za eksploraciju što uzrokuje visoku stopu lažno pozitivnih nalaza (10–30%). U pokušaju točnije dijagnoze akutnog apendicitisa razvijeni su brojni bodovni sustavi koji bi uzimajući u obzir anamnestičke podatke, fizikalni nalaz te laboratorijske nalaze pokušali pomoći kirurgu pri donošenju odluke. Alvarado bodovni sustav je najpopularniji u zapadnoj populaciji, dok se kirurzi azijskog područja najčešće koriste RIPASA bodovnim sustavom. Podaci o njihovoj točnosti dosta variraju.

Metode: Od siječnja 2015. godine do danas (2 godine i 1 mjesec) prospektivno smo pratili sve pacijente s bolovima u donjem desnom kvadrantu trbuha koji su primljeni u hitnu kiruršku ambulantu naše bolnice. Za svakog pacijenta su zabilježeni anamnestički podaci, podaci iz fizikalnog pregleda te osnovnih laboratorijskih pretraga koji su među ostalim bili potrebni i za određivanje Alvarado i RIPASA bodovnog sustava. Za svakog pacijenta je izračunat broj bodova po metodi Alvarado i RIPASA, dok je odluku o operaciji donosio stariji kirurg u službi na temelju subjektivne kliničke procjene ne uzimajući u obzir rezultate bodovnih sustava.

Rezultati: Pregledana su ukupno 574 pacijenta s bolovima u donjem desnom kvadrantu trbuha. Kod 193 pacijenta je donesena odluka za hitnu operaciju, dok je preostali 381 pacijent otpušten. U skupini od 193 operirana bilo je 25 lažno pozitivnih nalaza, a u skupini otpuštenih našlo se 9 lažno negativnih nalaza. Osjetljivosti kliničke procjene, Alvarado testa (pri ≥ 7 bodova) te RIPASA testa (pri $\geq 7,5$ bodova) su bile 94,91%, 83,61% te 81,92%; specifičnosti 93,72%, 80,85% te 72,79%; pozitivne prediktivne vrijednosti 87,04%, 66%, te 57,31%; negativne prediktivne vrijednosti: 97,63%, 91,71% te 90,03%.

Zaključak: Klinička procjena kirurga i dalje nadmašuje bodovne sustave kad je riječ o točnosti dijagnosticiranja akutne upale crvuljka. Bodovni sustavi s velikom točnošću dijagnosticiraju ili isključuju dijagnozu akutnog apendicitisa, ali kod visokih ili niskih vrijednosti bodova. Kod nejasnih slučajeva koji i jesu uzrok najviše lažnih nalaza, kirurgova klinička procjena je točnija.

JEJUNAL LIPOMA CAUSING INTUSSUSCEPTION IN AN ADULT – A CASE REPORT

BAKULA B, Grbavac M, Sever M, Semanjski K, Šimović I, Palček S, Pažur G

Clinical Hospital Sveti Duh, Zagreb, Croatia

bakulabranko@gmail.com

Aim: First described by Barbette in 1674 intestinal intussusception represents an invagination of proximal segment of bowel into the lumen of the adjacent distal segment. Adult intussusception is very rarely seen. It occurs at only about 5% of all intussusceptions with incidence of 1–3 per million a year. Unlike in children, intussusception in adults is in most cases caused by an underlying tumor.

Methods and results: We present a case of a 22-year-old male patient with no past medical history presenting at our emergency department complaining of colicky, intermittent epigastric pain for last one month. The patient underwent native computed tomography examination which revealed a “target

sign" at the level of the small intestine, a specific sign of intussusception. During explorative laparotomy enteric intussusception of the jejunum was found. Reduction of intussuscepted small bowel segment revealed an intraluminal tumor as a cause of intussusception without signs of bowel ischemia. A small intestine segment with the tumor was resected and intestinal continuity was established creating a hand sewn laterolateral enteroenteral anastomosis. Pathohistological examination confirmed a benign lipoma.

Conclusion: Intussusception is a very uncommon cause of intestinal obstruction in adults. Non-specific clinical features and rareness of disease in adults makes diagnosis difficult. It is very important to keep this rare condition in mind when dealing with adult patients who have chronic colicky abdominal pain and to perform a CT scan early to confirm the diagnosis, so the patient can be treated before serious complications occur.

USPOREDBA LAPAROSKOPSKOG I OTVORENOG KIRURŠKOG PRISTUPA U LIJEČENJU EHINOKOKNE CISTE JETRE NA KLINICI ZA KIRURGIJU SKB-A MOSTAR

BORAS D, Brekalo Z

*Sveučilišna klinička bolnica Mostar, Mostar, Bosna i Hercegovina
nelaboras@gmail.com*

Cilj: Cilj ovog istraživanja bio je usporediti dva kirurška pristupa, otvoreni i laparoskopski, u liječenju ehinokokne ciste jetre te utvrditi postoji li razlika u duljini trajanja samih operacija i poslijeoperacijskom tijeku bolesti.

Ispitanici i metode: Ovo retrospektivno kohortno istraživanje obuhvatilo je 40 bolesnika operiranih zbog ehinokokne ciste jetre, a provedeno je za razdoblje od 1. siječnja 2006. do 31. prosinca 2015. godine na Klinici za kirurgiju Sveučilišne kliničke bolnice Mostar. Trideset bolesnika je liječeno otvorenim pristupom, dok je 10 bolesnika liječeno laparoskopskim pristupom. Podaci su prikupljeni iz povijesti bolesti bolesnika i operacijskih protokola, a promatrani su parametri dob, spol, broj bolesnika liječenih jednom i drugom operacijom, duljina trajanja operacije, duljina trajanja poslijeoperacijskog boravka u bolnici, vrsta i broj poslijeoperacijskih komplikacija. Prikupljeni su se podaci obradili odgovarajućim statističkim metodama.

Rezultati: Istraživanjem je utvrđeno da su oba kirurška pristupa liječenju ehinokokne ciste jetre, podjednako zastupljena u oba spola, te da nema značajne razlike u zastupljenosti dva pristupa prema različitim dobnim skupinama. Nakon što se u sklopu kirurškog liječenja počeo koristiti laparoskopski pristup, do kraja ispitivanog razdoblja (od 2011. do kraja 2015. godine) nije više napravljena nijedna otvorena operacija. Laparoskopske operacije su se pokazale značajno kraćima od otvorenih, a poslijeoperacijski boravak u bolnici je značajno skraćen kod bolesnika operiranih laparoskopskom metodom. Što se tiče poslijeoperacijskih komplikacija, nije utvrđena statistički značajna razlika između dviju promatranih skupina.

Zaključak: Laparoskopski pristup u liječenju ehinokokne ciste jetre pokazao se jednako uspješnim kao i otvoreni pristup, uz dodatne prednosti laparoskopske kirurgije a to su: kraći poslijeoperacijski boravak u bolnici te skraćeno vrijeme operacije. Kako bi se objektivnije odredila korist ovog pristupa nad otvorenim pristupom, potrebno je povećati broj laparoskopskih operacija, kao i educirati kadar te omogućiti dostupnost odgovarajuće tehnologije.

USE OF PELVIC FLOOR ULTRASOUND IN A PROCTOLOGY CLINIC

GAČIĆ ŠTOTL M, Hawlina S, Sojar Košorok N, Bunič M, Georgiev Z, Gelebeševa Mateska T, Košorok P, Sojar V
IATROS Medical Centre, Ljubljana, Slovenia
m.g.stotl@gmail.com

Aims: Pelvic floor ultrasound (PFUS) nowadays is an obligatory tool in pelvic floor centres. We wanted to evaluate the use of ultrasound in diagnosing common proctological pathology in our centre.

Methods: Clinical records of consecutive patients, who underwent PFUS between January 2016 and March 2017 in our clinic, were retrospectively analysed. Data about medical history, proctological findings, indication for PFUS and results of PFUS examination were collected.

Results: According to the indication for the PFUS, of 380 patients analysed, there were 152 patients (40%) with clinical signs of anal fistula (AF) and/or anal abscess (ABS), 85 patients (22.4%) complaining of fecal incontinence (FI), 57 patients (15%) with clinical signs of chronic anal fissure, 32 patients (8.4%) with proctalgia, 28 (7.4%) patients with different masses in the pelvic region, 18 patients (4.7%) with pelvic organ prolapse (POP), 5 patients (1.3%) with chronic constipation (CC) and 3 patients with clinical signs of rectovaginal fistula (RVF).

Diagnosis was confirmed in 73% of patients (111) with clinical signs of AF or ABS. 42.3% of patients (36) with FI had a normal sonographic result, whereas defect, scarring or atrophy of the anal sphincter were evident in 51.7% of patients (44) with FI. POP was evident in 7.1% of patients (6) with FI. 33.3% of patients (19) with fissure had an AF or ABS visible at the site of fissure. However, none of the patients with proctalgia were found to have AF or ABS.

71.4% of patients (20), who were referred for assessment of pelvic masses had an unremarkable result in anorectal region, the rest were found to have different tumors and perianal abscess. 11.1% of patients (2) with POP had dissinergia confirmed with PFUS, and 11.1% (2) had anal sphincter defects. Of the patients with CC, 40% (2) were found to have a sphincter damage, and 40% (2) rectocoele. RVF was evident in all 3 patients, referred for the verification of this entity.

Conclusions: Majority of the patients in our clinic were referred to PFUS for verification of AF, ABS and FI. PFUS helped us in obtaining the conclusive diagnosis in most of the patients that were referred.

INKARCERIRANA PARACEKALNA HERNIJA – PRIKAZ SLUČAJA

GLAVČIĆ G, Bilić Z, Mužina-Mišić D, Kobzi K, Strahija K, Nikles H
Klinički bolnički centar Sestre Milosrdnice, Zagreb, Hrvatska
glavcic.goran@gmail.com

Paracekalne hernije predstavljaju podvrstu unutarnjih hernija koje se susreću kao vrlo rijedak uzrok inkarceracije i opstrukcije tankog crijeva te time predstavljaju dijagnostički izazov. Prikazat ćemo slučaj ileusa tankog crijeva kod 87-godišnjeg bolesnika s kratkom anamnezom bolova u donjem desnom kvadrantu trbuha praćenim povraćanjem, a kod kojeg je klinički i radiološki (CT-om) postavljena sumnja na inkarceraciju vijuga terminalnog ileuma u paracekalnoj herniji. Intraoperacijski je dijagnoza i potvrđena. Napravljena je dezinkarceracija vitalnih vijuga terminalnog ileuma te prešivanje kilnog otvora. Nije bilo indikacije za resekciju tankog crijeva. Operacijski zahvat, kao i poslijeoperacijski tijek, protekli su uredno. Ovim primjerom pokazuje se kako se diferencijalno dijagnostički kod bolesnika s bolovima u trbuhu i znakovima crijevne opstrukcije mora uzeti u obzir i mogućnost unutarnje hernijacije, a naročito kod bolesnika koji nisu prethodno operirani. Poseban oprez je potreban jer u slučaju odgođene dijagnoze i kirurške intervencije može doći do ireverzibilnih promjena crijeva uslijed inkarceracije i strangulacije te posljedičnog povećanja poslijeoperacijskog morbiditeta i mortaliteta.

KIRURŠKO LIJEČENJE HEMOROIDA

KOBZI K, Čiček S, Zovak M

Klinički bolnički centar Sestre Milosrdnice, Zagreb, Hrvatska

kkarlo001@gmail.com

Plan je napraviti kratkotrajno predavanje putem kojeg bi mladi specijalizant abdominalne kirurgije prikazao postupno uvođenje novih metoda u kirurškom liječenju hemoroida. Kobzi Karlo je specijalizant koji je na specijalizaciji malo manje od dvije godine te namjerava prikazati uvođenje LASER liječenja u terapiji hemoroida. Prethodna metoda po Morgan Milliganu se postupno napušta. Kroz predavanje će se prikazati statistička usporedba broja pacijenata operiranih kroz obje metode te postoperativno praćenje i uspješnost izlječenja. Također će biti prikazan kratak video uradak kojim se pokazuje metoda LASER operiranja u KBC-u Sestre milosrdnice.

ILEUS I OPSTRUKCIJA TANKOG CRIJEVA KOD PACIJENTA S MECKELOVIM DIVERTIKULOM – PRIKAZ SLUČAJA

KOŽUL D¹, Židak M^{1,2}

¹Zavod za abdominalnu kirurgiju, Klinika za kirurgiju, Klinička bolnica Dubrava, Zagreb, Hrvatska

²Katedra za kirurgiju, Medicinski fakultet Osijek, Sveučilište Josipa Jurja Strossmayera u Osijeku, Osijek, Hrvatska

dario.kozul@gmail.com

Meckelov divertikul je najčešća kongenitalna abnormalnost probavnog sustava. Nastaje kao posljedica nepotpune obliteracije omfaloenteričkog voda koji se obično u potpunosti zatvori do kraja 8. tjedna gestacije. Klinička problematika Meckelovog divertikula karakteristično se opisuje „pravilom broja 2“: nalazi se u 2% populacije, nalazi se 2 stope (61 cm) oralno od ileocealnog ušća, u njemu su prisutna 2 tipa ektopičnog tkiva (gušterače i želuca), dug je 2 inča (5,1 cm), klinički se prezentira najčešće u dobi od 2 godine i incidencija kod muškaraca je 2 puta veća nego kod žena. Iako je Meckelov divertikul najčešća abnormalnost probavnog sustava, komplikacije se javljaju u svega 4% slučajeva. One mogu uključivati opstrukciju tankog crijeva, upalu, perforaciju, neoplazme (tipično karcinoid) i prisutnost stranih tijela u lumenu. Najčešća komplikacija kod odraslih je opstrukcija tankog crijeva i obuhvaća 25–50% svih slučajeva. Mehanizam opstrukcije varira od intususcepcije (najčešći oblik), priraslica i volvulusa do prisutnosti stranog tijela u lumenu koje uzrokuje aksijalnu torziju (najrjeđi oblik).

Prikazujemo slučaj opstrukcije tankog crijeva uslijed aksijalne torzije uzrokovane Meckelovim divertikulom ispunjenog kikirikijem.

PRIMARNA TORZIJA OMENTUMA KAO UZROK AKUTNOG ABDOMENA I PREDNOSTI LAPAROSKOPSKOG PRISTUPA U NJEGOVOM PREPOZNAVANJU

KURIDŽA S, Husremović F

Kantonalna bolnica Zenica, Zenica, Bosna i Hercegovina

faruk.ze@hotmail.com

Torzija velikog omentuma je rijedak uzrok akutnog abdomena i uglavnom se javlja u odrasloj dobi, najčešće u četvrtoj ili petoj dekadi. Kliničke karakteristike nisu specifične za ovo oboljenje i često imitiraju akutni apendicitis ili akutni kolecistitis. Može biti primarna ili sekundarna, a podrazumijeva uvrtnje omentuma oko svoje osovine što dovodi do ishemije ili gangrene istog.

Predstavljamo slučaj 21-godišnjeg bolesnika s kliničkom slikom akutnog apendicitisa. Nakon opservacije

na kirurškom odjelu, posumnja se na akutni apendicitis te se indicira operativni zahvat laparoskopskom tehnikom. Eksploracijom trbušne šupljine verificira se kataralno izmijenjen crvuljak s apendikolitom koji izbočuje zid istog te nekroza dijela velikog omentuma.

Cilj prikazivanja ovog slučaja je prikazati jedno izuzetno rijetko oboljenje, koje može imitirati čitav spektar drugih oboljenja uzročnika akutnog abdomena (u našem slučaju akutne upale crvuljka). Također smo željeli istaknuti prednost laparoskopskog pristupa rješavanja problema akutnog abdomena.

Naime, da se slijedila uobičajena procedura tretmana akutnog apendicitisa na koji se prvenstveno sumnjalo, napravila bi se manja McBurneyjeva incizija i apendektomija promijenjenog crvuljka te se vjerojatno ne bi verificirao podležeći patološki supstrat u trbušnoj šupljini zbog malog manipulativnog prostora navedene incizije te nalaska patološkog supstrata koji je opisan. Laparoskopskom eksploracijom se otkrila torzija omentuma koja je zahvaljujući tome i kirurški zbrinuta.

KIRURŠKO LIJEČENJE AKUTNOG KOLECISTITISA U OPĆOJ BOLNICI ZADAR TIJEKOM 2016. GODINE

MARTINIS F, Domini E, Jović N, Čoza I, Lučev N, Rakvin I, Katušić Z, Vukosav D, Mihanović J

Opća bolnica Zadar, Zadar, Hrvatska

frane.martinis@gmail.com

Cilj: Analizirati rezultate kirurškog liječenja akutnog kolecistitisa kod pacijenata primljenih preko Objedinjenog hitnog bolničkog prijema Opće bolnice Zadar tijekom 2016. godine.

Metode: Retrogradno prikupljeni podaci za sve pacijente koji su primljeni na Odjel kirurgije preko Hitne službe ili premješteni s drugih bolničkih odjela pod dijagnozom akutnog kolecistitisa u vremenskom razdoblju od 1.1.2016 do 31.12.2016. godine. Svim ispitanicima uključenim u studiju je ultrazvučno postavljena dijagnoza, dok je kod nekih dodatno napravljena i kompjutorizirana tomografija. Prikupljeni su demografski podaci, prijeoperacijska ASA ocjena, duljina trajanja simptoma do prijema te vrijeme od prijema do operacijskog zahvata. Kao parametri poslijeoperacijskog ishoda su analizirani duljina trajanja poslijeoperacijske hospitalizacije te razvoj poslijeoperacijskih komplikacija i smrtnost. Navedeni podaci su uspoređeni s rezultatima iz literature.

Rezultati: Ukupno 50 pacijenata operirano je zbog akutnog kolecistitisa u promatranom jednogodišnjem razdoblju. Od toga 32 žene (64%) i 18 muškaraca (36%). Laparoskopskim pristupom napravljeno je 38 operacija (76%), u 5 slučajeva je napravljena konverzija (10%), dok je 7 pacijenata operirano inicijalno klasičnim pristupom (14%). Većina pacijenata (68%) operirano je unutar 24 h od prijema. Samo su 3 pacijenta (6%) operirana nakon 72 h od prijema. Poslijeoperacijske komplikacije I-V stupnja po Clavien-Dindo klasifikaciji su zabilježene kod 9 pacijenata (18%). Infekcija kirurške rane koja je zahtijevala drenažu na krevetu zabilježena je kod 3 pacijenta. Kod 1 pacijenta je napravljena relaparoskopija zbog intraabdominalnog apscesa, 1 pacijent je rehospitaliziran zbog pleuralnog izljeva. Od 4 pacijenta s multiorganskim zatajenjem koji su liječeni u Jedinici intenzivnog liječenja 1 pacijent je preminuo što daje ukupni poslijeoperacijski mortalitet od 2%.

Zaključak: Prema smjernicama sve pacijente nastojimo operirati laparoskopski unutar 72 h od početka tegoba. Dulja anamneza bolova nije prepreka za ranu operaciju te, ako nema anestezioloških kontraindikacija, operacija se započinje laparoskopski. Rezultati ove retrogradne studije su na razini rezultata prikupljenih iz literature. Rana laparoskopaska kolecistektomija predstavlja uspješan način liječenja te nastojanje da se napravi što prije nakon postavljene dijagnoze ostaje metoda izbora kod pacijenata hospitaliziranih zbog akutnog kolecistitisa.

INTUSUSCEPCIJA TANKOG CRIJEVA KOD ODRASLIH – RIJETKA PREZENTACIJA MALIGNOG MELANOMA

MISIR B, Misir Z, Janković S, Bešlin Bekavac M

Klinički bolnički centar Sestre Milosrdnice, Zagreb, Hrvatska

misir@net.hr

Intususcepcija je rijetko patološko stanje koje se definira kao prolaps (invaginacija) vijuge crijeva u lumen priležeće aboralnije vijuge crijeva. Češći je uzrok opstrukcije kod djece nego kod odraslih. Maligne bolesti kao što su primarni adenokarcinomi, limfomi i metastaske bolesti češći su uzrok intususcepcije nego benigne bolesti. Intususcepcija se manifestira kao smetnja u pasaži crijevnog sadržaja. Prikazat ćemo slučaj 47-godišnjeg muškarca s od ranije poznatom anamnezom malignog melanoma kože koji se prezentirao u hitnoj službi sa znakovima parcijalne opstrukcije tankog crijeva. Napravljenom radiološkom obradom (UZ, CT) postavljena je sumnja na jejunalnu intususcepciju uzrokovanu polipoidnom tvorbom. Enteroskopski je prikazana invaginacija tankog crijeva i polipoidna tvorba jejunuma bez mogućnosti resekcije ili biopsije. Pristupljeno je operacijskom zahvatu te je nađena intususcepcija tankog crijeva u području terminalnog jejunuma s intraluminalnom polipoidnom tumorskom tvorbom. Napravljena je resekcija dijela tankog crijeva s tumorom te je uspostavljen kontinuitet probavne cijevi. Patohistološkom analizom je potvrđeno da se radi o metastazi melanoma tankog crijeva.

EDUCATION OF SURGICAL RESIDENTS IN BOSNIA AND HERZEGOVINA, STRATIFIED PROCESS OR JUST A DESIRE

OMEROVIĆ M, Pašić F, Tursunović A

University Clinical Center Tuzla, Tuzla, Bosnia and Herzegovina

hipika101@hotmail.com

This paper gives an original research related to education of a general surgery resident in the Federation of Bosnia and Herzegovina.

An anonymous questionnaire will be prepared in all the hospitals in the Federation of Bosnia and Herzegovina. All the residents and young specialists in general surgery with one year surgical experience from clinical centers, cantonal hospitals and general hospitals that have surgical departments, will be polled.

All the polled respondents will be asked to provide objective information on the questions asked in order to get a real picture of the level of education of general surgery residents in Bosnia and Herzegovina. Inclusion criteria is that the survey should be completely uniform and completely anonymous. Exclusion criteria in the analysis and data processing will be the inclusion of only complete data obtained from surveyed persons.

Survey questions or analyzed variables are:

1. Did you achieve the full program of specialization specified in the Regulations of specialization and subspecializations medical doctors, dentists, pharmacists and engineers of medical biochemistry in the course of specialization (Official Gazette of FB&H, No. 62/15)?
2. Did you in the course of specialization spend time outside the home institution in other centers 3, 6, 12, 18 or 24 months?
3. Did you have the main or assistant supervisor in the course of specialization?
4. Did you have to take colloquiums in the course of specialization?
5. Did you have a sufficient number of operations in the course of specialization, in relation to the degree of complexity of operations as the operator or the first assistant?

6. How many patients did you operate on in elective or emergency protocols during the specialization, in percentages?
7. How many patients have you operated on in elective programs and which operations you did you perform: hernia, chronic cholecystectomy, gaster, colon, rectum, etc. (numerically)?
8. How many patients from elective programs did you operate on laparoscopically and how many using conventional approach (in percentages)?
9. How many patients in the emergency protocol did you operated on and which operations did you perform: appendectomy, incarcerated hernia, ileus, resection of the small intestine, colon resection with and without performing a colostomy, acute cholecystectomy, cholecystectomy with the cholangitis etc.?
10. How many patients from emergency programs did you operate on laparoscopically and how many using conventional approach (in percentages)?

The learning curve of the surgeon is complex and very long. New technologies in surgical procedures and learning must be consistently implemented in order to finally get the surgeon as a reliable partner in the treatment of surgical patients. This work gives an analysis and suggestions of possible measures in the implementation of the best possible education of residents with the idea of permanent interactive learning of residents and educators in mind, so that in the long run we might say that we have well-trained young surgeons as safe partners in the treatment of surgical patients.

KORIŠTENJE V-LOCK ŠAVA ZA KREIRANJE INTRAKORPORALNE ANASTOMOZE PRI LAPAROSKOPSKOJ DESNOJ HEMIKOLEKTOMIJI – PRIKAZ SLUČAJA

POSAVEC I, Magaš Z, Čulinović-Čaić R, Krištofić D, Ostojić V, Pal S

Županijska bolnica Čakovec, Čakovec, Hrvatska

ina.posavec@gmail.com

70

Minimalno invazivna laparoskopjska kirurgija priznata je kao adekvatna alternativa prilikom resekcija kolona, a uslijed karcinomske bolesti. Ileokolična anastomoza nakon desne hemikolektomije može se raditi na dva načina – ekstrakorporalno te intrakorporalno. Za kreiranje intrakorporalne anastomoze može se koristiti V-lock šav. On značajno olakšava tehniku šivanja, no zahtijeva iskustvo u laparoskopjskoj kirurgiji koje omogućava preciznost potrebnu pri njegovoj primjeni. Ovaj prikaz slučaja osmislili smo kao prezentaciju tehnike šivanja koju odnedavno koristimo u našoj ustanovi.

TEP HERNIOPLASTIKA U EPIDURALNOJ ANESTEZIJI

PREVIŠIĆ A¹, Bekavac Bešlin M², Filipović Čugura J², Begić LJ¹, Periša N², Misir Z², Misir B²

¹*Opća županijska bolnica Požega, Požega, Hrvatska*

²*Klinički bolnički centar Sestre Milosrdnice, Zagreb, Hrvatska*

antun86@gmail.com

Operacija ingvinalne hernije jedan je od najizvođenijih zahvata u kirurgiji. U operativnom liječenju ingvinalne hernije imamo dva pristupa, to su minimalno invazivni (TEP i TAPP) te otvoreni pristup. Iako minimalno invazivni pristup ima bolje rezultate u vidu ranijeg oporavka bolesnika, bržeg vraćanja svakodnevnim aktivnostima, manji broj recidiva te značajno manje bolnosti i infekcija. Potreba za općom anestezijom ograničavajući je faktor s obzirom na otvoreni pristup koji se izvodi u lokalnoj i spinalnoj anesteziji. Opisat ćemo slučaj bolesnika koji je primljen radi operativnog liječenja obostranih ingvinalnih hernija. U epiduralnoj anesteziji napravljena mu je obostrano TEP hernioplastika. Operativni zahvat je

prošao bez komplikacija. Postoperativni tijek je bio uredan. Uspješnost TEP hernioplastike u epiduralnoj anesteziji zahtijeva zajedničke napore iskusnog anesteziologa, vještog operatera i kooperativnog pacijenta. Iz ovog prikaza slučaja možemo vidjeti da je TEP hernioplastika metoda izbora kod pacijenata koji imaju kontraindikaciju za opću anesteziju, ali su pogodni za TEP.

Ključne riječi: TEP hernioplastika, epiduralna anestezija

PROLAPS REKTUMA

ŠIMOVIĆ I, Velnić D, Bakula B

Klinička bolnica Sveti Duh, Zagreb, Hrvatska
i_simovic@yahoo.com

Prolaps rektuma predstavlja potpunu (cijela stijenka rektuma) ili parcijalnu (mukoza rektuma) protruziju rektuma kroz anus. Jasan patofiziološki mehanizam još nije u potpunosti razjašnjen, a kao potencijalni uzroci se navode konstipacija, neurološke bolesti, oslabljen analni sfinkter, dijastaza m. levatora ani, dugi rektosigmoidni kolon te duboki Douglasov prostor. Kod većine pacijenata s rektalnim prolapsom nađu se snižene vrijednosti intraanalnog tlaka tijekom manometrije anorektuma (RP i SP). Iako i dalje nije sasvim jasno je li slabost analnog sfinktera uzrok ili posljedica prolapsa rektuma, primjećuje se oporavak funkcije analnog sfinktera nakon operacije. Iako su opisani različiti modeli liječenja rektalnog prolapsa (suženje analnog kanala, perinealni pristup, resekcija crijeva), najčešći korišteni zahvat je abdominalna prednja rektopeksija koja se danas izvodi laparoskopski, te je istisnula stražnju rektopeksiju zbog zapažene povećane incidencije konstipacije i oštećenja živaca nakon stražnjeg pristupa.

Prikaz slučaja: 80-godišnja pacijentica prezentirala se s potpunim prolapsom rektuma unatrag 5 godina te joj je prije 6 mjeseci napravljena plastika rektokele perinealnim pristupom od strane ginekologa. Pati od relativne fekalne inkontinencije (Wexner score 7), dok je manometrija ukazala na znatnu slabost unutarnjeg i vanjskog analnog sfinktera (RP 25, SP 35). Odluči se za laparoskopsku prednju rektopeksiju. Tijekom operacije pacijentica je u Trendelenburgovom položaju s nagibom u desno. Optički sustav se postavi supraumbilikalno, dva radna troakara u donji desni kvadrant te jedan u lijevi. Lučnim rezom se otvori peritoneum s obje strane rektuma do u rektovaginalnu ekskavaciju. Prednja stijenka rektuma se pažljivo ispreparira od stražnje stijenke vagine u avaskularnom sloju do u dno zdjelice. Titanizirana mrežica veličine 3x15 cm se fiksira za prednju stijenku rektuma te na promontorij sakruma. Na taj način se rektum čvrsto smjesti uz sakrum, te se time spriječi njegovo klizanje prema anusu. Poslijeoperacijski tijek je bio uredan te je bolesnica otpuštena na kućnu njegu 4.–5. operacijski dan.

Zaključak: Prolaps rektuma je bolest koja uvelike smanjuje kvalitetu života pacijenta te je stoga u slučaju nepostojanja ozbiljnih kontraindikacija uvijek indicirana operacija. Laparoskopska prednja rektopeksija je u današnje vrijeme metoda izbora liječenja prolapsa rektuma zbog već dokazanih boljih rezultata u odnosu na dosadašnje metode i svih dosad poznatih prednosti laparoskopske kirurgije.

Prezentacija postera / Poster Presentations

MASSIVE BLEEDING FROM GASTRO-INTESTINAL TRACT AS A RESULT OF GIANT TUMOUR GIST

BAJRAMI R, Morina AI, Abrashi PA, Tahiri AS, Sermaxhaj BI, Kavaja FB, Kurshumliu FI, Hyseni NS

Clinical Hospital Center Prishtina, Prishtina, Kosova

dr.rifatb@gmail.com

Gastrointestinal stromal tumor (GIST) is the most common mesenchymal tumor of the gastrointestinal tract. Surgery with complete removal of the tumor is the primary treatment for resectable GIST and the only chance of cure. We report the case of a 69-year-old Albanian female patient presenting with massive fresh blood vomiting. In abdominal palpation a soft huge tumor is found with moderate sensitivity in the epigastrium region. Endoscopically bleeding can't be stopped and resolved. After a short evaluation and preoperative recovery, urgent indication for surgical intervention was made and total gastrectomy and oesophago-jejuno anastomosis was performed. However, the risk of postoperative recurrence was fairly high in such tumors with high-risk features. Two years after operation the patient is well without any intestinal problems. Gigantic gastrointestinal stromal tumor presenting with severe bleeding had an uneventful surgical outcome. Surgery remains the primary treatment for resectable huge GIST and offers the only chance of cure. A multidisciplinary approach and close teamwork among the oncologist, the radiologist, the gastroenterologist, and the surgeon are, therefore, essential to offer GIST patients the best management obtainable.

Key words: gastrointestinal stromal tumor, mesenchymal tumor, gigantic gastrointestinal stromal tumor

72

OPSTRUKCIJA CRIJEVA UZROKOVANA ŽUČNIM KAMENOM U KLINIČKOM BOLNIČKOM CENTRU ZAGREB 2010.–2016. – NAŠI REZULTATI

BOGDANIĆ B, Augustin G, Bruketa T, Jeliničić Ž, Golem AZ, Kinda E, Kekez T, Silovski H, Matošević P, Majsec Budak A, Majerović M

Zavod za onkološku kirurgiju, Klinika za kirurgiju, Klinički bolnički centar Zagreb, Zagreb, Hrvatska

dr.bogdanic@gmail.com

Cilj: U manje od 1% slučajeva crijevne opstrukcije uzrok je žučni kamen. Ova etiologija razvija se kod 0,3–0,5% bolesnika s kolecistolitijazom. Cilj ove studije je procijeniti incidenciju, specifičnosti dijagnostike, kirurškog liječenja i ishod kod bolesnika s opstrukcijom crijeva uzrokovanom žučnim kamenom.

Metode: Retrospektivna studija bolesnika liječenih u Kliničkom bolničkom centru Zagreb analizom podataka putem bolničkog informatičkog sustava, koji su u uputnoj i/ili operacijskoj dijagnozi imali dijagnozu ileus uzrokovan žučnim kamenom ili gallstone ileus (MKB K56.3) u razdoblju između 2010. i 2016. godine.

Rezultati: Ukupno je verificirano 10 bolesnika (2 muška), prosječne starosti 80 (57–92) godina. Svi bolesnici imali su intermitentne simptome (mučnina, povraćanje i abdominalna bol), koji su prosječno trajali 5 (4–30) dana prije dolaska u bolnicu. Četiri bolesnika inicijalno su primljena i obrađivana 1–15 dana na Klinici za internu medicinu do konačne dijagnoze i operativnog liječenja. Kod jednog bolesnika rentgenska snimka nativnog abdomena pokazala je pneumobiliju, a kod drugog solitarni konkrement, dok su kod ostalih bolesnika opisane samo smetnje pasaže. Kod 8 bolesnika napravljena je eksplorativna

laparotomija s enterotomijom i ekstrakcijom konkrementa, a kod jednog bolesnika napravljen je laparoskopski zahvat. Kod jednog bolesnika u jednom aktu napravljena je kolecistektomija, enterotomija s ekstrakcijom konkrementa, šivanje duodenuma i T drenaža. Posljednji bolesnik je imao postoperativni ileus, koji je uspješno riješen konzervativnom terapijom. Mjesto opstrukcije je kod 7 bolesnika bilo u području jejuno-ilealnog prijelaza, kod 2 bolesnika terminalni ileum, a kod jednog pilorus. Najveći konkrement bio je veličine 6x2,5 cm. Prosječno trajanje hospitalizacije nakon operativnog zahvata bilo je 8 (7–15) dana. Svi bolesnici su imali uredan postoperativni tijek (praćenje 3–69 mjeseci).

Zaključak: Opstrukcija crijeva žučnim kamenom prvenstveno predstavlja dijagnostički problem zbog nespecifičnih intermitentnih simptoma. Potrebno je posumnjati na ovu dijagnozu osobito kod ženske populacije starije dobi s anamnezom žučnih kamenaca i opstrukcijom crijeva. Operativno liječenje je jedini izbor u liječenju bolesnika s ovom bolesti. Trenutne operativne metode su: (1) isključivo enterolitotomija; (2) enterolitotomija, kolecistektomija i zatvaranje fistule (jedan akt); (3) enterolitotomija s kolecistektomijom učinjenom u drugom aktu. S obzirom na mnogobrojne komorbiditete koji se mogu naći kod ovih bolesnika, najčešće je indicirana najpoštednija operativna metoda – enterolitotomija.

ROBOTIC RESECTION OF PRESACRAL PELVIC TUMOR MASS – CLEVELAND CLINIC ABU DHABI

BORAS Z, Akmal Y, Siddani S, Abbas M

Cleveland Clinic Abu Dhabi, Abu Dhabi, United Arab Emirates

borasz@clevelandclinicabudhabi.ae

Introduction: Retrorectal tumor (RT) is a rare disease of presacral pelvic space. They are differentiated as congenital, osseous, neurogenic, inflammatory and miscellaneous. New data showed that only two new cases can be diagnosed annually in urban areas. The most common presentation is an asymptomatic mass found on routine rectal examination. Primary treatment is surgical removal. Commonly used approaches for RT removal are abdominal, transsacral or combined abdominosacral. We will present a case in which we primarily used a robotic-assisted approach with a combination of laparoscopy and transsacral approach.

Case report: A 36-year-old female presented with 4 month history of vague, gradually worsening discomfort in rectal region, pain in the lower back, worsening after intercourse. It was accompanied with occasional constipation, rectal bleeding, associated with bowel movements. She denied weight loss, prolapse, diarrhea.

She had a gynecologic work-up in 2010 followed by diagnostic laparoscopy, but the mass was left due to retroperitoneal presentation with no connection to the ovaries.

Further work-up was abandoned on the patient's wish, but the worsening discomfort initiated a new visit.

MRI of the pelvis was done and showed a multi-loculated presacral cyst, increasing in size 11x10 cm.

Complete surgical excision was recommended and the patient underwent a robotic-assisted laparoscopic transabdominal and paracoccygeal resection of pelvic mass.

In the operating room the patient was placed in lithotomy position, urology placed bilateral urethral catheters, robot was docked with 5 ports of various diameter and robotic mobilization of the rectum was accomplished. Since the cyst could not be completely excised, we then approached it from posterior in paracoccygeal fashion.

The cyst was removed completely and sent for pathology. The procedure was completed in 5 hours and 10 min. Patient tolerated the procedure and was stable when transported to the recovery room. She went home on the 4th day after surgery.

Pathology exam revealed rectorectal cystic hamartoma with no evidence of malignancy 15 cm in diameter.

Discussion: Robotic-assisted laparoscopy is a new, minimally invasive technique. Benefits of robotic-assisted surgery are diminished blood loss, shorter recovery times, shorter time to resume soft diet, shorter hospital stays, less postoperative pain, scar reduction, decrease in wound infections, but ultimately the greatest advantage is approach to presacral space by retraction and dexterity in confined space, thereby improving surgical technique.

Usage of robotic-assisted laparoscopic approach should be determined on a case by case basis, with constant advances in technology, advantages of this approach should be researched further and clinically proved.

OPERACIJA HEMOROIDA U SKLOPU SPECIJALISTIČKOG ZAVODA ZA JEDNODNEVNU KIRURGIJU KLINIČKOG BOLNIČKOG CENTRA ZAGREB

BRUKETA T, Bogdanić B, Jeliničić Ž, Golem AZ, Kinda E, Kekez T, Augustin G, Silovski H, Matošević P, Majsec-Budak A, Majerović M

Klinički bolnički centar Zagreb, Zagreb, Hrvatska

tbruketa@gmail.com

Cilj: Klasična operacija hemoroida trećeg ili četvrtog stupnja iziskuje opću ili spinalnu anesteziju te je zbog toga do prije četiri godine u Kliničkom bolničkom centru Zagreb podrazumijevala hospitalizaciju od dva do tri dana. Od 2013. započeli smo s operacijama hemoroida u sklopu Specijalističkog zavoda za jednodnevnu kirurgiju. Cilj ovog rada bio je prikazati da je klasična hemoroidektomija kao dnevni kirurški zahvat sigurna metoda.

Metode: Od 2013. do kraja 2016. na Specijalističkom zavodu za jednodnevnu kirurgiju operirano je 97 bolesnika zbog hemoroidalne bolesti trećeg ili četvrtog stupnja. Omjer muško:žensko bio je 58:39. Prosječna dob bila je 47 godina. Zahvati su većinom izvođeni u općoj anesteziji dok je šest bolesnika operirano u spinalnoj anesteziji. Svi bolesnici bili su svrstani u ASA I ili ASA II status bez većih komorbiditeta. Operacijska tehnika korištena kod svih bolesnika bila je hemoroidektomija s ultrazvučnim harmoničnim škarcama ili pomoću elektrotermičke bipolarne koagulacije. Zbog bolje kontrole postoperativne boli svim bolesnicima je apliciran perinealni blok bupivakainom u dozi od 25 mg sa svake strane. Bolesnicima je pri otpustu preporučena analgezija ketoprofen 3x100 mg ili tramadol 3x100 mg u kombinaciji s paracetamolom 4x500 mg uz regulaciju stolice laktulozom u obliku sirupa.

Rezultati: Od 97 operiranih bolesnika svi su otpušteni kući isti dan, šest sati nakon zahvata. Jedan bolesnik se prvi postoperativni dan javio u hitnu službu zbog krvarenja koje se javilo nakon defekacije, ali hospitalizacija nije bila potrebna. Druge rane komplikacije nisu zabilježene.

Zaključak: Klasična operacija hemoroida kao zahvat u jednodnevnoj kirurgiji je sigurna metoda kod odabranih bolesnika.

TRICHOBEZOAR CAUSING OBSTRUCTION OF THE STOMACH – RAPUNZEL SYNDROME

DOMINI E, Katušić Z, Klarin I, Miljanić D

General Hospital Zadar, Croatia

dr.edomini@gmail.com

Here, we present a case of gastric trichobezoar with obstruction of the stomach and upper small intestine in a patient inclined towards trichophagia. An abdominal ultrasound and CT were performed where the abdominal mass can be seen. The endoscopic view of the mass in the stomach with an attempt to remove it failed, so surgical treatment was indicated by laparotomy. The laparotomy has proven to be

the best treatment method (problematic size of the trichobezoar).

Keywords: trichobezoar, trichofagie, Rapunzel, syndrome.

The three treatment options: standard laparotomy, laparoscopy, endoscopy.

Introduction: Bezoars are collections of indigestible material that accumulate in the GI tract and are most often located in the stomach. Trichobezoars are often associated with psychiatric illness like trichotillomania and trichophagia and usually occur in young and adolescent females. Bezoars are classified into phytobezoars (composed of non-digestible food materials such as seeds and pits), trichobezoars (composed of hair), lactobezoars (composed of lactose) and pharmacobezoars (composed of medications). The Rapunzel syndrome is named with reference to the Grimm brothers' fairy tale. The Rapunzel syndrome was first reported in the West Indies by Duncan et al. in 1994.

Case report: A 23-year-old girl 168 cm / 50 kg, BMI 17.72 was admitted to the gastrointestinal clinic for abdominal pain and expressed reflux, frequent nausea, vomiting, patient is on a liquid diet. Gastroscopy found a trichobezoar (hairball) occupying the entire cavity of the stomach, spreading through the pylorus, thus indicating the need for surgical treatment. Surgical Treatment: stomach approached by upper medial laparotomy. Extremely dilated stomach filled with the solid mass. The stomach front wall was opened by gastrotomy and trichobezoar extracted. It occupied the entire stomach and duodenum, weighing more than 2 kg, dimensions 28x16x12 cm. The postoperative period was without complications. On the sixth day she was released from the hospital with psychiatric monitoring.

Conclusions: Trichobezoar is a rare cause of gastrointestinal disorders in young people, more often women. In suspected trichophagia, gastroscopy is indicated. Smaller trichobezoars can be removed endoscopically, while larger ones require surgical treatment.

References:

1. Yeo CJ, McFadden DW, Pemberton JH, Peters JH, Matthews JB. Shackelford's surgery of the alimentary tract. New York: Elsevier Health Sciences; 2012. p. 805.
2. Andrus CH, Ponsky JL. Bezoars: classification, pathophysiology, and treatment. Am J Gastroenterol. 1988;83: 476–8.
3. Duncan ND, Aitken R, Venugopal S, West W, Carpenter R. The Rapunzel syndrome. Report of a case and review of the literature. West Indian Med J. 1994;43: 63–5.

KOLOREKTALNA KIRURGIJA U OB-U ZABOK I BOLNICI HRVATSKIH VETERANA

GRGIĆ T, Vukić T, Zelić Z, Đukić V, Štritof D, Szerda F, Huis K, Huis M

Opća bolnica Zabok i bolnica hrvatskih veterana

tihomir.grgic@gmail.com

Cilj rada: Prikazati naše iskustvo iz područja kolorektalne kirurgije u razdoblju od 2006. do 2016. godine kao i suradnju s drugim specijalnostima koje se bave onkološkim liječenjem kako bi ispunili uvjete suvremenog multidisciplinarnog pristupa u liječenju bolesnika, uvođenje ERAS-a i laparoskopskog pristupa liječenja pacijenata s kolorektalnim karcinomom.

Metode: Retrospektivna studija u kojoj ćemo prikazati naše rezultate uključujući broj pacijenata s osnovnim epidemiološkim podacima, potom broj pacijenata koji su operirani uslijed akutnih abdominalnih zbivanja uzrokovanih kolorektalnim karcinomom, učestalost kolorektalnog karcinoma po lokalizaciji, 30-dnevni morbiditet i mortalitet pacijenata, evaluaciju analize limfnih čvorova kao i postotak recidiva bolesti.

Zaključak: Sumirajući prethodno spomenute parametre zaključujemo da se naši rezultati podudaraju s rezultatima drugih ustanova, ali isto tako težimo daljem unapređivanju kolorektalne kirurgije uvođenjem laparoskopskih metoda liječenja kolorektalnog karcinoma, ali i ERAS-a.

INTRAABDOMINALNI DEZMOIDNI TUMOR KOD 28-GODIŠNJE BOLESNICE – PRIKAZ SLUČAJA

IVANOVIĆ D, Bubalo T, Jadrijević S, Mikulić D, Poljak M, Kostopeč P, Jemendžić D, Kocman B

Klinička bolnica Merkur, Zagreb, Hrvatska

bubalo.tomislav@gmail.com

Uvod: Dezmoidni tumor ili agresivna fibromatoza (AF) je spororastući fibroblastični tumor intermedijarnog stupnja malignosti. Sinonim agresivna fibromatoza opisuje podrijetlo tumora i lokalno agresivni tijek. Godišnja incidencija je 2 do 4 tumora na milijun stanovnika, s vrškom javljanja između 25 i 40 godina, češće kod žena. Dezmoidni tumor se često pojavljuje kao dobro diferenciran, solitaran tumor, karakteriziran sklonošću recidivima i odsutnosti metastaza. Zbog svoje tendencije recidiviranja, tretman ovih rijetkih tumora je izrazito izazovan.

Prikaz slučaja: U radu je prikazan slučaj 28-godišnje bolesnice koja je pregledana i liječena u KB-u Merkur, Zagreb.

Bolesnica je pregledana u kirurškoj ambulanti zbog intermitente bolnosti i nelagode ispod lijevog rebrenog luka. Anamnestički se saznaje da do sada nije teže bolovala niti je bila na operativnom zahvatu. U obiteljskoj anamnezi nema osobitosti. Do sada nije rodila niti bila trudna. Fizikalnim pregledom palpira se tvrda, okruglasta tvorba ispod trbušne stijenke, koja zauzima dio lijevog gornjeg kvadranta abdomena. Napravljenim ultrazvučnim pregledom abdomena prikaže se cistična tvorba dimenzija 50x31 mm nepoznatog podrijetla i nejasne morfologije.

Isti dan napravljen je MSCT abdomena koji prikazuje veliku cistično-solidnu inhomogenu tvorbu dimenzija 18x14x11 cm koja je neodvojiva od repa gušterače, hilusa slezene, velike krivine želuca i lijevog ošita. Tvorba sadrži aneurizmatско proširenje ogranka lijenalne arterije okruženo asimetričnim arealom promjera 7 cm, koji bi dif. dg odgovarao parcijalnoj trombozi PSAN sa svježijim krvarenjem. Solidniji dijelovi lezije ne pokazuju značajniju postkontrastnu imbibičiju, ali se u njima vidi vaskularna ramifikacija, što bi dif. dg odgovaralo velikom starom hematoma sa svježim krvarenjem ili hemoragično promijenjenoj ekspanzivnoj tvorbi nepoznate etiologije.

Četvrtog dana od prijema napravljena je eksplorativna laparatomija. Prikazana je radiološki opisivana tumorska tvorba. Zbog tumorske infiltracije resećiran je dio velike krivine želuca, dio transveralnog kolona, uklonjena je slezena i rep gušterače u cijelosti te infiltrirani dio ošita. Tumorska tvorba se u bloku zajedno s navedenim strukturama ekstirpira. Uzorak je poslan na PHD analizu koja je potvrdila nalaz intraabdominalne fibromatoze. Postoperativni tijek protekao je uredno.

Zaključak: Dezmoidni tumor se svrstava u kategoriju benignih tumora, ali svojom lokalnom agresivnošću izlazi van navedene kategorije. Metoda liječenja opisanog tumora i dalje ostaje radikalna kirurška ekstirpacija tumora, uz daljnju kontrolu onkologa. Zbog čestih recidiva potrebno je dugotrajno praćenje bolesnika. Sve navedeno dovodi do zaključka da je multidisciplinarni individualizirani pristup optimalan pristup bolesnicima s dezmoidnim tumorom.

TRANSPLANTACIJA JETRE (OLT): METODA LIJEČENJA EPITELOIDNOG HEMANGIOENDOTELIOMA JETRE (HEHE) – PRIKAZ SLUČAJA

JAKUS DM, Jadrijević S, Kocman B, Škrčić A

Klinička bolnica Merkur, Zagreb, Hrvatska

djakus12@gmail.com

Epiteloidni hemangioendoteliom rijetka je vaskularna tumorska tvorba intermedijarnog malignog potencijala. Hepatalni epiteloidni hemangioendoteliom (HEHE) obično se prezentira kao multinodozna tvorba koja uključuje oba jetrena režnja, a može se pogrešno dijagnosticirati kao metastatski karcinom temeljem njegovih radioloških karakteristika. HEHE se sastoji od neoplastičnih stanica endotela koje

slične na epitelne stanice i pokazuje karakteristična proširenja sinusoidnih prostora (*zoning phenomenon*). Na periferiji tumorske stanice infiltriraju već postojeće sinusoidne i terminalne jetrene venule. Centralno je naznačena dezmodoplastična stromalna reakcija sa sklerozom i fibrozom, a taj nalaz može sličiti na histološku sliku kolangiocelularnog karcinoma. Stoga je imunohistokemijsko bojanje na biljege endotelnih stanica ključno za precizno dijagnosticiranje HEHE.

U ovom prikazu donosimo slučaj neresektabilnog HEHE-a kod 66-godišnje žene liječene transplantacijom jetre (OLT). OLT je optimalna indikacija za neresektabilni HEHE bez znakova izvanjetrene bolesti. Dugoročno preživljenje kod takvih bolesnika liječenih OLT-om pokazuje bolje rezultate nego kod bolesnika oboljelih od hepatocelularnog karcinoma liječenih OLT-om.

ENHANCED RECOVERY AFTER BARIATRIC SURGERY (ERABS) – KONCEPT, PROVOĐENJE, IZAZOVI

JANKOVIĆ S, Misir B, Misir Z, Bekavac-Bešlin M

Klinički bolnički centar Sestre milosrdnice, Zagreb, Hrvatska

suzana.jankovic33@gmail.com

Barijatrijska kirurgija je dokazano uspješna kirurška disciplina s visokom učinkovitošću u liječenju morbidne pretilosti. S ciljem dodatnog povećanja kvalitete liječenja, osobita se važnost pridaje nastojanju da se pacijentima omogući što brži i bezbolniji postoperativni oporavak. Ubrzani oporavak nakon kirurške operacije (Enhanced Recovery After Surgery – ERAS), metoda je multimodalnog i multidisciplinarnog perioperativnog pristupa pacijentu koja već dulje bilježi dobre rezultate u kirurgiji, osobito kolorektalnoj. Anesteziološki tim ima osobit značaj za uspjeh u provođenju ove metode. Pridržavanje elemenata smjernica koji se odnose na ubrzan oporavak nakon anestezije (Enhanced Recovery After Anesthesia – ERAA) uvjet je za postizanje izvrsnosti u ovom načinu liječenja. Praćenjem utvrđenih protokola postiže se skraćenje postoperativnog oporavka, minimalizira pojavnost postoperativnog morbiditeta, smanjuje se postoperativna bol i povećava zadovoljstvo pacijenata.

Primjena ERAS smjernica sada se širi i na područje barijatrijske kirurgije. Dosadašnja iskustva, iako relativno skromna te u ranoj fazi, svjedoče o poboljšanom postoperativnom ishodu kod ovakvog načina pristupa pacijentu u odnosu na konvencionalni.

Naše metode i iskustva u liječenju barijatrijskih pacijenata bliski su ERABS protokolu. Smatramo da su operacija lap-band, na prvome mjestu, a potom sleeve resekcija želuca apsolutno najprihvatljivije za početak ovakvog protokola rada. Praćenje ERABS smjernica, svjetskih iskustava s njihovom primjenom te postignutih rezultata temelj su za što skoriji početak primjene ovog suvremenog pristupa pacijentu i u hrvatskoj barijatrijskoj kirurgiji.

RAZVOJ KARCINOMA KOLONA IZ POLIPA – EVALUACIJA RAZDOBLJA OD 2010. DO 2016. GODINE

KLAPAN D, Krešić J, Vlahović I

Opća bolnica Našice, Našice, Hrvatska

klapandenis@gmail.com

Na materijalu od 181 karcinoma debelog crijeva različite lokalizacije, pacijenti su klinički i endoskopski dijagnosticirani na Internom odjelu i operirani na Kirurškom odjelu OB Našice-a u razdoblju od 6 godina. Analizirali smo razvoj karcinoma iz benignog polipa (adenoma). Histološkom analizom kod 23 karcinoma (12,7%) pronašli smo karcinomske komponente i iz struktura tipa adenoma. Neoplastička komponenta je kod 9 tumora viloznog tipa adenoma, a kod 14 tumora tubulo-viloznog adenoma. Vjerojatno je i veći

postotak karcinoma koji se razvija iz polipa jer u nekim tako razvijenim karcinomima ne mora više biti prisutna polipozna komponenta, a to ovisi i o broju histološki pregledanih područja tumora.

Rezultati: Najveći broj slučajeva, njih 114 (62,9%), pripada B stadiju bolesti po Dukesu, a 57 slučajeva (31,5%) C stadiju. Nismo pronašli značajnu razliku u učestalosti i stadijima s obzirom na proučavana godišta. Najveća učestalost CA nađena je u rektumu 92 (50,8%) i sigmi 32 (17,6%), što ukupno iznosi 124 (68,5%) svih CA.

Zaključak: Učestalost razvoja karcinoma u adenomu na našem materijalu poklapa se s podacima iz literature po kojima oko 13% i više benignih polipa s godinama maligno alterira. Uspoređujući prijašnje godine oni su u porastu od 3%. Naši rezultati potvrđuju današnje stajalište o potrebi odstranjenja polipa debelog crijeva radi prevencije nastanka karcinoma. Rezultati pokazuju da je dijagnoza kod većine bolesnika postavljena u uznapredovalom stadiju bolesti u kojem 5-godišnje preživljenje iznosi samo 30%.

USPOREDBA RESEKCIJE JETRE UPOTREBOM BIPOLARNE KOAGULACIJE S KOMPRESIJOM I DIGITOKLAZIJE

KOPLJAR M^{1,2}, Zovak M^{1,3}, Madžar Z¹, Čiček S¹, Mužina Mišić D¹

¹Klinički bolnički centar Sestre milosrdnice, Zagreb, Hrvatska

²Medicinski fakultet Osijek, Sveučilište Josipa Jurja Strossmayera u Osijeku, Osijek, Hrvatska

³Medicinski fakultet Sveučilišta u Zagrebu, Zagreb, Hrvatska

kopljar@yahoo.com

S obzirom na to da je broj operacija jetre posljednjih desetljeća u sve većem porastu, prvenstveno zbog proširivanja indikacija za kirurško liječenje zloćudnih tumora jetre, od posebne je važnosti analizirati prednosti i nedostatke svake od mogućih tehnika resekcije jetre. Cilj rada je usporediti rezultate resekcije jetre upotrebom bipolarne koagulacije s kompresijom (LigaSure) i digitoklazije metodom meta-analize. Istraživanje je provedeno kao sustavni pregled literature koji je uključio pretraživanje niza baza podataka (CENTRAL, MEDLINE, SCOPUS, ClinicalTrials.gov, metaRegister of Controlled Trials, Register of the Center for Clinical Trials and Evidence-Based Healthcare, RegPok, BioMed Central) slijedom čega je izdvojeno 11 randomiziranih kontroliranih kliničkih studija s ukupno 950 ispitanika koji su bili uključeni u analizu. Nije nađena razlika u mortalitetu između dviju ispitivanih skupina (RR 0,96; 95% CI 0,21 do 4,53). Korištenje bipolarne koagulacije s kompresijom rezultiralo je statistički značajno manjim brojem ukupnih komplikacija (RR 0,66; 95% CI 0,46 do 0,96) u odnosu na metodu digitoklazije, prvenstveno zbog rjeđe pojave bilijarnih fistula (RR 0,49; 95% CI 0,22 do 1,06). Gubitak krvi tijekom operacija izvedenih upotrebom bipolarne koagulacije s kompresijom bio je manji u odnosu na operacije kod kojih je korištena metoda digitoklazije, ali ta razlika nije bila statistički značajna (RR -0,09; 95% CI -0,46 do 0,29). Nije nađena statistički značajna razlika u ukupnom trajanju operacijskog zahvata između grupa pacijenata operiranih korištenjem bipolarne koagulacije s kompresijom u odnosu na pacijente operirane metodom digitoklazije (RR -0,02; 95% CI -0,39 do 0,35). Duljina hospitalizacije je bila statistički značajno kraća kod pacijenata operiranih korištenjem bipolarne koagulacije s kompresijom u odnosu na pacijente operirane tehnikom digitoklazije (RR -0,57; 95% CI -0,96 do -0,19). Upotreba bipolarne koagulacije s kompresijom rezultira značajno manjim brojem komplikacija, prvenstveno bilijarnih fistula, uz značajno skraćivanje trajanja hospitalizacije, te prema ovim rezultatima predstavlja metodu izbora pri resekciji jetre.

Cilj: S obzirom na to da je broj operacija jetre zadnjih desetljeća u sve većem porastu, prvenstveno zbog proširivanja indikacija za kirurško liječenje zloćudnih tumora jetre, od posebne je važnosti analizirati prednosti i nedostatke svake od mogućih tehnika resekcije jetre. Cilj rada je usporediti rezultate resekcije jetre upotrebom bipolarne koagulacije s kompresijom (LigaSure) i digitoklazije metodom meta-analize.

Metode: Istraživanje je provedeno kao sustavni pregled literature koji je uključio pretraživanje niza baza podataka (CENTRAL, MEDLINE, SCOPUS, ClinicalTrials.gov, metaRegister of Controlled Trials, Register of the Center for Clinical Trials and Evidence-Based Healthcare, RegPok, BioMed Central) slijedom čega je

izdvojeno 11 randomiziranih kontroliranih kliničkih studija s ukupno 950 ispitanika koji su bili uključeni u analizu.

Rezultati: Nije nađena razlika u mortalitetu između dviju ispitivanih skupina (RR 0,96; 95% CI 0,21 do 4,53). Korištenje bipolarne koagulacije s kompresijom rezultiralo je statistički značajno manjim brojem ukupnih komplikacija (RR 0,66; 95% CI 0,46 do 0,96) u odnosu na metodu digitoklazije, prvenstveno zbog rjeđe pojave bilijarnih fistula (RR 0,49; 95% CI 0,22 do 1,06). Gubitak krvi tijekom operacija izvedenih upotrebom bipolarne koagulacije s kompresijom bio je manji u odnosu na operacije kod kojih je korištena metoda digitoklazije, ali ta razlika nije bila statistički značajna (RR -0,09; 95% CI -0,46 do 0,29). Nije nađena statistički značajna razlika u ukupnom trajanju operacijskog zahvata između grupa pacijenata operiranih korištenjem bipolarne koagulacije s kompresijom u odnosu na pacijente operirane metodom digitoklazije (RR -0,02; 95% CI -0,39 do 0,35). Duljina hospitalizacije je bila statistički značajno kraća kod pacijenata operiranih korištenjem bipolarne koagulacije s kompresijom u odnosu na pacijente operirane tehnikom digitoklazije (RR -0,57; 95% CI -0,96 do -0,19).

Zaključak: Upotreba bipolarne koagulacije s kompresijom rezultira značajno manjim brojem komplikacija, prvenstveno bilijarnih fistula, uz značajno skraćivanje trajanja hospitalizacije te prema ovim rezultatima predstavlja metodu izbora pri resekciji jetre.

LAPAROSKOPSKA ADRENALEKTOMIJA: DOSADAŠNJA ISKUSTVA

KORDIĆ O, Marić Z, Hajder S, Vukadinović S, Grbić S

Univerzitetski klinički centar Republike Srpske, Banja Luka, Bosna i Hercegovina

kordico@gmail.com

Uvod: U svjetskoj medicinskoj literaturi zabilježeno je da je 1992. godine Gagner sa suradnicima izveo prvu laparoskopsku adrenalektomiju. Danas, laparoskopna adrenalektomija predstavlja zlatni standard za operativno liječenje različite patologije nadbubrega. Prikazat ćemo prva samostalna iskustva u Bosni i Hercegovini u odstranjivanju oboljele nadbubrežne žlijezde laparoskopskim putem.

Pacijenti i metode: Od 2008. godine do sada u našoj ustanovi operirano je 27 pacijenata. Kod svih pacijenata napravljena je transabdominalna adrenalektomija laparoskopskim putem.

Rezultati: U našoj grupi operiranih pacijenata imali smo 3 konverzije (11,11%), postoperativnih komplikacija nije bilo. Prosječno vrijeme hospitalizacije je iznosilo 3,8 dana.

Zaključak: Od 29. svibnja 2008. godine, kada je u Bosni i Hercegovini napravljena prva laparoskopna adrenalektomija na Klinici za opštu i abdominalnu kirurgiju, Univerzitetskog kliničkog centra Republike Srpske u Banja Luci, do sada postignuti su značajni rezultati u nastojanju uspostavljanja laparoskopije kao zlatnog standarda u operativnom liječenju dijela patologije nadbubrežne žlijezde.

PRIKAZ SLUČAJA: OPSTRUKCIJA SIGMOIDNOG KOLONA, TERMINALNOG ILEUMA I OBA URETERA UZROKOVANA ZDJELIČNOM AKTINOMIKOZOM

KRIŽANOVIĆ RUPČIĆ A, Miškić Đ, Rupčić M, Kraljik D, Samardžić J, Latić F, Pitlović V, Mrković H, Raguž K, Pavković V

Opća bolnica Dr. Josip Benčević, Slavonski Brod, Hrvatska

akrizanovic@gmail.com

Zdjelična aktinomikoza je rijetka bolest koja može biti uzrok zdjeličnog apscesa, hidronefroze, te ileusa tankog i debelog crijeva. Bolest se rijetko kada otkrije prije nego dovede do komplikacija koje zahtijevaju hitnu operaciju. Intraoperacijski nalikuju neoplazmi od koje ju je vrlo teško razlikovati. Zdjelična aktinomikoza je dokazano povezana s dugotrajnom uporabom IUD-a.

Prikazujemo slučaj 47-godišnje žene s ileusom tankog i debelog crijeva te obostranom hidronefrozom uzrokovanima ekstenzivnom zdjeličnom aktinomikozom. Preoperativni CT abdomena je pokazao ileus u dva nivoa s obostranom hidronefrozom i presumpcijom da se radi o uznapredovalom karcinomu sigmoidnog kolona.

Intraoperacijski se našla tumorska masa koja zauzima cijelu zdjelicu, stenoza i infiltracija sigmoidnog kolona i terminalnog ileuma s pripadajućim mezenterijem, te na nekoliko nivoa deserozirani izrazito dilatirani kolon. S obzirom na to da nije bilo moguće dobiti patohistološku potvrdu tumorske mase napravljena je resekcija stenoziranog sigmoidnog kolona, resekcija stenoziranog ileuma, prešivanje kolona na mjestima deserozacije nakon čega su izvedene terminalna kolostomija i terminalna ileostomija. Cilj navedene operacije je bio patohistološka verifikacija navedenih promjena, a potom odluka o daljnjim postupcima i liječenju. Patohistološki nalaz reseciranog sigmoidnog kolona i ileuma je pokazao apscese u mezenteriju, a unutar apscesa mikroorganizme koji odgovaraju *Actinomyces*.

Kod žena koje se prezentiraju ileusom, s dugotrajnim IUD-om, a mlađe su životne dobi, treba pomišljati i na zdjeličnu aktinomikozu kao uzrok akutnog stanja koji zahtijeva hitni operacijski zahvat.

INTRAOPERATIVE COLONOSCOPY AND EARLY DETECTION OF COMPLICATIONS IN COLORECTAL SURGERY

MAKSIMOVIĆ S^{1,2}

¹ Public Health Institution Hospital St. Vračevi, Bijeljina, Republic of Srpska

² University of Banja Luka Faculty of Medicine, Banja Luka, Republic of Srpska

makss@telrad.net

Aim of study: The aim of this study was to show the possibilities of early detection of anastomotic complications using intraoperative colonoscopy and early detection of complications in colorectal surgery.

Patients and methods: In the period between January 2012 and December 2016, 378 patients with rectal cancer were operated on in the Public Health Institution Hospital St. Vračevi in Bijeljina. We performed intraoperative colonoscopy on patients as a result of the detection of the source of intestinal bleeding, the air leakage test and detection of colorectal anastomotic stricture.

Results: Anastomotic bleeding occurred in five out of 378 patients (1.3%) who underwent colorectal resection with stapled anastomosis due to rectal cancer. The intraoperative air leak test (ALT) was performed in all patients with colorectal stapled anastomosis. ALT was positive (+) in 48 patients. Of these, in 35 patients (72.9%) on whom the test was performed anastomosis was low (8 cm distance of anal verge) and the correction was made by transanal placing of a single suture. In 13 patients (27%) the repair was not possible, so we recreated the anastomosis with a stapler or made a colo-anal anastomosis. In total, 48 (12.6%) anastomotic leakages occurred, with a median age of 54.0 (19–81). 54.1% (26/48) of patients were male. Preoperative comorbidities included: anemia 43.7% (21/48), diabetes mellitus 25% (12/48) and hypertension 60.4% (29/48). Leaks usually became apparent between five and seven days postoperatively. The anastomotic stenosis after stapled colorectal anastomosis occurred in 9 patients (1.8%).

Conclusions: Using the ALT methodology has not effectively reduced the clinical colorectal anastomotic leakage (CAL) rate after surgery. This is partly because a positive result in ALT still predicts a higher risk of postoperative CAL and additional repairs with current methods do not decrease this risk. Using ALT is necessary to identify patients with a higher risk of CAL. Being the quality control step of colorectal anastomosis, the air leak test is in dire need.

RAZLIČITI PRISTUPI KONVERZIJI U LAPAROSKOPSKIM APENDEKTOMIJAMA

MATOŠEVIĆ P¹, Martinović S², Augustin G¹, Kinda E¹

¹Klinički bolnički centar Zagreb, Zagreb, Hrvatska

²Medicinski fakultet Sveučilišta u Zagrebu, Zagreb, Hrvatska

petar.matosevic@gmail.com

Cilj: Pokušati odrediti način donošenja odluke za tip incizije prilikom konverzije, uzroke konverzije laparoskopskih apendektomija u otvorene zahvate, analizirati mišljenja operatera naspram određenog tipa incizije/pristupa. Detektirati eventualne prednosti određenog tipa otvorenog pristupa prilikom konverzije u odabranom uzorku.

Metode: Statistički su obrađeni podaci bolesnika operiranih pod kliničkom slikom akutnog apendicitisa od 1.1.2011. do 31.12.2016. Analizirani su svi slučajevi apendektomija u navedenom razdoblju u KBC-u Zagreb. Skupini bolesnika konvertiranih u otvoreni zahvat detaljno je proučena medicinska dokumentacija i naknadno su kontaktirani s ciljem detektiranja eventualnih kasnijih komplikacija odabranog pristupa prilikom konverzije.

Rezultati: U navedenom razdoblju, 1700 bolesnika podvrgnuto je operativnom zahvatu pod kliničkom slikom apendicitisa. Apendektomijom kroz izmjenični rez operirano je 209 bolesnika, kod 100 bolesnika inicijalni pristup bila je medijana laparotomija, dok je kod 1390 bolesnika operacija započeta laparoskopski. U otvoreni zahvat konvertirano je 97 bolesnika (6,98%), konverzija izmjeničnim rezom kod 41 bolesnika (42,3%), medijanom laparotomijom kod 56 bolesnika (57,7%). Nije dokazana statistički značajna razlika u dužini hospitalizacije, kao ni morbiditetu i mortalitetu između dvije skupine bolesnika s konverzijom. Težak lokalni nalaz naveden je u većini slučajeva (n=88; 90,7%) kao razlog konverzije.

Zaključak: Iako se danas apendektomija većinom izvodi laparoskopski, određeni broj bolesnika i dalje je inicijalno operiran ili konvertiran u otvoreni pristup. Smatra se kako je izmjenični rez estetski prihvatljiviji izbor, ali iz rezultata se doima kako je izbor incizije više stvar preference operatera u ovisnosti o lokalnom nalazu nego objektivno vođena odluka, tim više što nije detektirana bitna prednost jednog tipa incizije u odnosu na prisutnost postoperativne ventralne kile ili duljine boravka u bolnici.

GIGANTSKI LIPOM ABDOMINALNOG ZIDA – PRIKAZ SLUČAJA

MILETIĆ R, Erić D, Marić S, Potpara D, Lalović N, Simeunović M, Simetić V

Univerzitetska bolnica Foča, Foča, Bosna i Hercegovina

miletic_rade@yahoo.com

Uvod: Lipomi su benigni tumori mekih tkiva sagrađeni od zrelog masnog tkiva. Lipom predstavlja najobičniji benigni mezenhimalni tumor koji se može javiti u tijelu. Međutim, lipomi abdominalnog zida su rijetki i povremeno izazivaju tegobe u vidu bolova. Rizične grupe su žene između 30 i 50 godina starosti.

Cilj rada: Prikazati slučaj liječenja pacijenta s gigantskim lipomom abdominalnog zida.

Metode i materijal: Kao izvor informacija korištena je dostupna medicinska dokumentacija. Pacijent je bio muškarac S. D. starosti 69 godina. Imao je tumorsku promjenu u lijevoj polovini trbušnog zida u posljednjih 10 godina. Unazad godinu dana ima povremene bolove. Napravljen je CT abdomena, prisutna jasno ograničena tumorska masa između vanjskog kosog mišića i unutrašnjeg kosog mišića veličine 30x20x13,5 cm s karakteristikama lipoma.

Rezultati: Pacijent je operiran u uvjetima OET anestezije s minimalnim rezom. Odstranjen je tumor u cijelosti, težine 4000 g, veličine 30x21x14 cm uz podvezivanje nutritivnih krvnih žila i rekonstrukcije trbušnog zida. Pacijent je otpušten s bolničkog liječenja treći postoperativni dan. Patohistološki nalaz: tumor građen od zrelog masnog tkiva očuvane kapsule.

Zaključak: Tumori abdominalnog zida su rijetki, ali kada se jave mogu izazvati bolove i deformitet. Mogu da se odstraniti minimalnom kirurškom tehnikom uz aspiraciju, laserom, radiofrekventnom ablacijom i klasičnom operativnom tehnikom. Mi smo odstranili tumor klasičnom operativnom tehnikom uz rekonstrukciju zida i dobili smo zadovoljavajući kozmetički rezultat. Lipomi abdominalnog zida su rijetki pa se diferencijalno dijagnostički mogu zamijeniti s liposarkomom.

HIGH BOWEL OBSTRUCTION CAUSED GIANT GASTROINTESTINAL STROMAL TUMOR (GIST) OF THE STOMACH: SURGICAL MANAGEMENT – CASE REPORT

MIROVIĆ R, Kujović A, Stanišić V

Clinical center of Montenegro, Podgorica, Montenegro

ranko@t-com.me

Introduction: Gastrointestinal stromal tumors (GIST) are the most common mesenchymal neoplasms of the gastrointestinal tract, with an uncertain biological behavior, that arise in the wall of the gastrointestinal tract. They are located primarily in the stomach (60–70%), their size is in the range of small lesions to large masses and they are clinically asymptomatic until they reach a significant size. Gastric GISTs have a lower malignant potential than tumors found elsewhere in the GI tract. The GIST localized in the stomach is classified as exogastric (30–40%), intramural (29–44%), endogastric (18–22%), and mixed type (16–22%). Large GISTs are a cause of abdominal discomfort and in rare cases cause occlusion, bleeding and peritonitis due to compression of surrounding structures or to spontaneous rupture into the peritoneum.

Presentation of case: We are reporting a case of a giant (18.2x16.5x12.7 cm) GIST subserous localized in the posterior wall of the corpus of the stomach with the infiltration of the body of the pancreas. We performed extensive radical surgery-distal gastrectomy with Roux-Y gastro-jejunoanastomosis, splenectomy, omentectomy and subtotal pancreatectomy. Histopathologic findings, based on morphology and immunohistochemical analysis confirmed that this is a gastrointestinal stromal tumor of high risk. Tumors diameter 18.2x16.5x12.7cm with signs of necrosis, bleeding and the nuclear pleomorphisms. Margin of resection had no elements of tumor tissue. Mitotic index 23 mitosis per 50 HPF. Immunophenotype: c-Kit (CD 117), CD34 -, vimentin +, EMA, Actin, Desmin, S100, RC PAN AE1 / AE3 - K67-20%.

Conclusion: Extensive radical surgical resection with R0 resection of GIST is the best but high-risk modality of treatment of a giant GIST when possible, with intensive pre- and postoperative multidisciplinary treatment. Five-year survival rates of patients with gastric GIS correlate with adequate surgical resection and adjuvant therapy.

Key words: gastrointestinal stromal tumor, bowel obstruction, surgical management.

GOBLET CELL KARCINOID – PRIKAZ SLUČAJA

MIŠKIĆ Đ, Samardžić J, Križanović Rupčić A, Kraljik D, Mrković H, Raguž K, Pavković V, Rupčić M, Pitlović V, Latić F

Odjel za abdominalnu i torakalnu kirurgiju, Opća bolnica Dr. Josip Benčević, Slavonski Brod, Hrvatska

djuro.miskic@gmail.com

Uvod: Goblet cell karcinoidi spadaju u heterogenu skupinu neoplazmi apendiksa s različitim kliničkom prezentacijom i različitim patohistološkim nalazom. Uglavnom se radi o mješovitim adeno- i neuroendokrinim karcinomima. Nađu se u manje od 1% svih apendektomiranih. U više od 50% se manifestiraju bolovima i kliničkom slikom apendicitisa, u oko 27% perforacijom. Dijagnoza se postavlja patohistološki i u više od 50% slučajeva se radi o već proširenoj bolesti. Prognoza i način liječenja ovise

o građi tumora, proširenosti bolesti imunohistokemijskim metodama, broju mitoza i Ki-67 Indeksu – Klasifikacija World Health Organization (WHO) 2010.

Po registru za rak HZJZ-a 2010.–2014. u RH je bilo 57 tumora apendiksa. U Brodsko-posavskoj županiji su u tom periodu dijagnosticirana 3 slučaja. Godine 2016. otkrivena su 2 nova slučaja.

Prikaz slučaja: 53-godišnji muškarac do tada zdrav, prima se na odjel radi bolova u desnoj ileocekalnoj regiji praćenih mučninom i povraćanjem. Uz kliničku sliku i CT abdomena potvrđena je dijagnoza akutnog apendicitisa te je izvršena laparoscopska operacija. Uz perforirani normalno pozicioniran apendiks nađeno je 20 ml gnoja u desnom donjem abdomenu. Sve se evakuira endoskopskom vrećicom. Patohistološki nalaz apendiksa s okolnim tkivom: Goblet cell carcinoid, pT3 i gangrenozni perforirani apendicitis. Na crvuljku veličine 9x1 cm je histološki nađeno tumorsko tkivo – gnijezda tm stanica nalik prstenu pečatnjaku ili vrčastim stanicama (histokemijski PAS pozitivna). Žarišna mjesta ekstracelularne sluzi. Infiltracija svih slojeva sluznice i stijenke sa subseroznim širenjem u masno tkivo mezoapendiksa. Nema proboja visceralnog peritoneuma. Unutar tumora 8 mitoza/10 VVP. Vidljiva žarišta perineuralne invazije, vaskularne nema. Imunohistokemijski tm st pozitivne na CK, CK20, CEA, synaptophysin i Chromogranin. Proliferativna aktivnost Ki-67 je 80%. Kolonoskopski i CT abdomena uredni. U drugom aktu napravljena je desna hemikolektomija sa staplerskom anastomozom. Propisana kemoterapija po FOLFOX protokolu. Dobio 10 ciklusa KT koji su protjecali bez komplikacija. Lokalni nalaz uredan. Po razvijanju značajne alergijske reakcije na oxaliplatin i leukovorin ista se prekida.

Zaključak: Unatoč kompletnom kirurškom tretmanu u dva akta i klinički nevidljivim znakovima proširenosti bolesti, cjeloviti PH nalaz ukazuje na visoki rizik proširenja bolesti visok Ki-67 80%.

Potrebne su redovite kontrole nadležnog onkologa s kompletnim lab. nalazima, kontrolnim CT-om toraksa, abdomena i male zdjelice.

PREGLED MAGNETSKOM REZONANCIJOM S REKTALNOM DISTENZIJOM ZA BOLJU DETEKCIJU I LOKALIZACIJU NEOPLAZME REKTUMA

PAVLOVIĆ T, Trtica S, Troškot-Perić R

Klinička bolnica Sveti Duh, Zagreb, Hrvatska

tpavlovic2@gmail.com

Cilj: Prikazujemo mogućnosti pregleda zdjelice magnetskom rezonancijom (MR) s aplikacijom rektalnog gela s ciljem distenzije rektuma zbog bolje detekcije i lokalizacije neoplazme rektuma. MR zdjelice je neinvazivna pretraga koja omogućuje evaluaciju, procjenu proširenosti i praćenje bolesti zdjelčnih organa. Ova tehnika daje odličnu mekotkivnu kontrastnu rezoluciju te omogućuje analizu anatomije i patologije zdjelčnih organa.

Metode: Rektalnu distenziju izvodimo insercijom rektalnog katetera u rektum uz nadzor radiologa, zatim polako apliciramo 150 ml vodotopivog gela dok pacijent leži u bočnom položaju na MR stolu. Prethodno ne izvodimo rektalno čišćenje. Kateter se uklanja prije snimanja koje se izvodi u položaju supinacije.

Rezultati: Rektalna distenzija kod neoplazme rektuma omogućuje bolju vizualizaciju i detekciju primarnog tm procesa u T1 i T2 stadiju.

Zaključak: Rektalna distenzija gelom predstavlja jednostavan postupak koji kod određenih indikacija može poboljšati detekciju i vizualizaciju tumorskih i netumorskih procesa u zdjelici te omogućiti točnije određivanje lokalne proširenosti bolesti.

DODENALNI GALSTON ILEUS – PRIKAZ SLUČAJA

RAJKOVIĆ Z, Lukačinec S, Šimić-Mihaljević K

Opća bolnica Zabok i bolnica hrvatskih veterana, Zabok, Hrvatska

zrajkovi@net.hr

Uvod: Galston ileus je kod upala žučnjaka čest u području jejunuma, ileuma i kolona te izuzetno rijetko u duodenumu. Nastaje kao posljedica upale i stvaranja kolecistoenteralne fistule kroz koju pasira i sam kamenac. Pasaža u duodenum je izuzetno rijetka, a pogotovo kamena promjera 8 cm x 4,5 cm.

Case report: Bolesnica stara 67 godina liječena je u listopadu 2016. u KB-u Sv Duh i Klinici za zarazne bolesti, kada je verificirana kalkuloza i upala žučnjaka. Bolesnica 19. 1. 2017. radi CVI na neurologiji. Razvija se bilijarna kolika i radi bolova smješta se u JIL. Nakon UZV i CT nalaza indiciran je operativni zahvat nalaz galston ileusa. Kalkulus od 8 cm probio se iz žučnjaka u gastroduodealni segment i uglavio u D2 krivinu uzrokujući ileus i razvoj pankreatitisa. Nakon otvaranja nađena je žučna vrećica priljubljenu na gastroduodenalni segment nakon podvajanja, što ukazuje se široko zjapeću fistulu kroz koju je pasirao kamenac veličine 8 x 5 cm i uglavio se u silazni duodenum. Kliještima za kamenac se pasirao i izvukao van. Žučnjak je odstranjen, ligiraju se cistikus i art. cistika, a želudac prešiven u dva sloja uz toaletu i drenažu. Bolesnica je nakon dva tjedna otpuštena s kirurgije zadovoljavajućeg općeg stanja.

PRIKAZ SLUČAJA: ZLOĆUDNA NOVOTVORINA RETROPERITONEUMA – PARAGANGLIOM

RUSAN M, Silovski H, Majerović M, Jelinčić Ž, Golem AZ, Kinda E, Kekez T, Augustin G, Matošević P, Bruketa T, Bogdanić B, Majsec Budak A

Klinički bolnički centar Zagreb, Zagreb, Hrvatska

matija.rusan@gmail.com

Neuroendokrini tumori mogu polaziti iz srži nadbubrežne žlijezde i iz vegetativnih paraganglija. Dijejele se u tri velike skupine: feokromocitome, simpatičke i parasimpatičke paragangliome. Makroskopski im veličina varira od nekoliko milimetara do nekoliko centimetara. U 10% slučajeva paragangliomi su zloćudni. Tipični simptomi su: glavobolja, palpitacije, smetnje vida, dispneja, znojenje, tahikardija, bolovi u trbuhu, povraćanje te osjećaj prijeteće smrti. Paroksizme mogu izazvati aktivnosti koje dovode do promjene intraabdominalnog tlaka, npr. vježbanje. Dobročudni i zloćudni mogu imati isti histološki izgled, a jedini apsolutni kriterij maligniteta su metastaze. Povećana razina katekolamina uzrokuje i druge posljedice – povećan bazalni metabolizam, pojačano nepodnošenje vrućine i gubitak tjelesne mase što može oponašati sliku hipertireoidizma. Sumnju na ferokromocitom pobuđuju tipični simptomi ili iznenadna, teška intermitentna i neobjašnjiva hipertenzija. Važno je napomenuti da je anestezija bolesnika vrlo zahtjevna zbog mogućih napada hipertenzije, tahikardije, aritmije, kao i kardiovaskularnog kolapsa.

Prikaz slučaja: Bolesnik je muškarac u dobi od 45 godina. Navodi simptome poput proljevastih stolica i nadimanja. Tumor okružuje gornju mezenteričnu arteriju, zahvaća lijevu renalnu arteriju, lijenalnu venu i donju šuplju venu uz sekundarizme kostiju zdjelice i natkoljenica. Napravljena je biopsija pod kontrolom MSCT-a. Dobiveni uzorak je bio preoskudan za dijagnozu. Histološki se vidi tumor građen od atipičnih, nediferenciranih stanica epiteloidne morfologije s umjereno polimorfnim jezgrama koje okružuju krvne žile. Tumor je izrazito vaskulariziran. Kod bolesnika se indicira otvorena kirurška eksploracija s ciljem biopsije. Za procjenu biološkog potencijala tumora potrebna je korelacija s radiološkim i ostalim nalazima, a to uključuje: kromogranin A, scintigrafiju kosti, PET CT s F 18 DOPA tracerom.

Zaključak: U prikazanom slučaju s obzirom na morfologiju i učestalost pojavnosti radi se o vrlo kompleksnom i raritetnom tumoru. Važna je prijeoperacijska priprema bolesnika kako bi se poništili negativni učinci katekolamina – priprema temeljena na blokadi alfa i betaadrenergičnih receptora.

Tumore treba odstraniti u potpunosti, bez otvaranja kapsule, zajedno s okolnim masnim tkivom i povećanim limfnim čvorovima ako postoje. Redukcija tumorske mase je opravdana kod neoperabilnih tumora. Tumori koji infiltriraju stijenku abdominalne aorte, donje šuplje vene i druge strukture, često se vrlo teško operiraju, a katkad ih je i nemoguće operirati.

PETOGODIŠNJE ISKIUSTVO U KORIŠTENJU PRP POSTUPAKA U TERTMANIMA ORALNE KIRURGIJE

ŠALINOVIĆ R¹, Veir Z²

¹Poliklinika Premiumdent, Zagreb, Hrvatska

²Klinički bolnički centar Zagreb, Zagreb, Hrvatska

info@premiumdent.hr

Prikazujemo rezultate primjene PRP u tretmanima oštećenja sluznice ušne šupljine, gingive i u implantologiji.

AMYANDOVA HERNIJA KOD 75-GODIŠNJEG PACIJENTA – PRIKAZ SLUČAJA

ŠUVAK I, Danilović M

Opća županijska bolnica Vukovar i bolnica hrvatskih veterana, Vukovar, Hrvatska

milijana.danilovic@gmail.com

Uvod: Amyandova hernija predstavlja tip ingvinalne hernije koja u sebi sadrži apendiks. Radi se o izuzetno rijetkom tipu ingvinalne hernije u kojoj apendiks ne mora, ali i može biti upalno promijenjen što dodatno pridonosi raritetu ovog tipa ingvinalne hernije.

Prikaz slučaja: 75-godišnji pacijent zaprimljen je u hitnu kiruršku službu s bolovima u trbuhu u području desne ingvinalne hernije koju ima unazad godinu dana. Bolovi su trajali unazad par sati te su bili praćeni mučninom bez povraćanja. Od obrade napravljena je nativna snimka abdomena koja nije upućivala na znakove ileusa niti pneumoperitoneuma te laboratorijski nalazi koji nisu upućivali na znakove upale. Pacijentu je napravljena manualna repozicija hernije. Uz simptomatsku terapiju i nadoknadu tekućine, opserviran je tijekom noći. Noć je proveo mirno te je ujutro upućen kući s preporukama.

Idući dan dolazi ponovno s ispoljenom ingvinalnom hernijom praćenom mučninom bez povraćanja, ne uspije se reponirati te uz sada povišene znakove upale pacijenta se odluči podvrgnuti operativnom zahvatu.

Intraoperativno je nađen apendiks s inflamiranim vrškom unutar kilne vreće te vitalne vijuge tankog crijeva. Napravljena je apendektomija, vijuge tankog crijeva se reponiraju u trbušnu šupljinu, kilna vreća se ekscidira i zašije, vrati u trbušnu šupljinu, napravi se herniorafija po Bassiniju te se uz postavljeni dren trbušna stijenka zatvori po slojevima.

Postoperativni tijek protječe uredno uz antibiotsku te tromboprotivnu terapiju, četvrti postoperativni dan pacijent se dobrog općeg stanja i lokalnog nalaza otpušta kući uz preporuke.

Rasprava: Prema Losanoff-Bassonovoj klasifikaciji iz 2007. godine, radilo se o Tip II Amyandovoj herniji s inflamiranim apendiksom bez abdominalne sepse kada se preporučuje napraviti primarni popravak hernije bez postavljanja mrežice, što smo u ovom slučaju i učinili. Nadalje, uputno je napraviti UZV ili CT abdomena radi točnije dijagnostike, ali zbog kliničkog tijeka bolesti odlučili smo pacijenta podvrgnuti hitnom zahvatu bez spomenute dijagnostike.

Zaključak: Prijavljenih slučajeva o točnoj preoperativnoj dijagnozi u literaturi ima izuzetno malo te i dalje predstavlja izazov kirurgu u njegovoj praksi. Inflamirani apendiks kao sadržaj kilne vreće dodatno komplicira klinički tijek te može zbog stanja kao što je sepsa završiti fatalno. U najvećem broju slučajeva

Amyandove hernije inflamirani apendiks dijagnosticira se intraoperativno. Hitno kirurško zbrinjavanje stavljeno je u prvi plan ispred proširene dijagnostičke obrade koja bi mogla dovesti do točne preoperativne dijagnoze. U ovom slučaju odabrani je postupak doveo do uspješnog izlječenja.

VAŽNOST DIJAGNOSTIKE AKUTNE MEZENTERIJSKE ISHEMIJE

ZADRO I¹, Veir Z²

¹Specijalna bolnica za plućne bolesti, Zagreb, Hrvatska

²Klinički bolnički centar Zagreb, Zagreb, Hrvatska

veir.zoran@gmail.com

Akutna mezenterijska ishemija ostaje važan dijagnostički problem u dijagnostici akutne abdominalne boli. Unatoč napretku dijagnostike i liječenja i dalje ima veliku smrtnost (**30–80**).

Za uspješnost u liječenju rana dijagnostika smanjuje rizik od letalnog ishoda.

Prikazujemo rezultate rane revaskularizacije i radikalne resekcije gangrenoznog crijeva kod akutne mezenterijske ishemije, odnosno važnost skraćanja vremena dijagnostike i kirurške intervencije.

ANALIZA PREŽIVLJENJA NAKON ISTOVREMENIH I ODGOĐENIH RESEKCIJA JETRE ZBOG METASTAZA KOLOREKTALNOG KARCINOMA

ZOVAK M^{1,2}, Kopljar M^{1,3}, Čiček S¹, Mužina Mišić D¹, Madžar Z¹

¹Klinički bolnički centar Sestre Milosrdnice, Zagreb, Hrvatska

²Medicinski Fakultet Sveučilišta u Zagrebu, Zagreb, Hrvatska

³Medicinski fakultet Osijek, Sveučilište Josipa Jurja Strossmayera u Osijeku, Osijek, Hrvatska

kopljar@yahoo.com

Cilj: Resekcija jetre je trenutno jedini potencijalno kurativni oblik liječenja metastatskog karcinoma debelog crijeva. Istovremene resekcije kolorektalnog karcinoma i jetre pokazale su se sigurnima i danas se preferiraju kad god je to moguće. Međutim, učinak istovremenih i odgođenih resekcija u odnosu na preživljenje i dalje je kontroverzan. Svrha ovog rada je analizirati utjecaj istovremenih i odgođenih resekcija jetre kod bolesnika s metastatskim kolorektalnim karcinomom na preživljenje.

Metode: Distribucija i broj metastaza, opsežnost zahvaćanja jetre prema Gennari klasifikaciji, kao i vrsta resekcija jetre (istovremene i odgođene) procijenjeni su kod 49 bolesnika podvrgnutih potencijalno kurativnoj resekciji.

Rezultati: Bolesnici koji su bili podvrgnuti istovremenoj kolorektalnoj resekciji i resekciji jetre imali su značajno duže preživljenje u usporedbi s bolesnicima kod kojih je napravljena odgođena resekcija jetre ($p = 0,010$). Regresijskom analizom, između broja metastaza, stupnja zahvaćanja jetre po Gennari klasifikaciji, trajanja ishemije jetre i vrsti resekcije jetre, samo je vrsta resekcije jetre (istovremena ili odgođena) bila neovisno i značajno povezana s preživljavanjem.

Zaključak: Istovremene resekcije kolorektalnog karcinoma i metastaza u jetri su sigurne i predstavljaju onkološki razuman kirurški pristup sa značajno boljim preživljenjem.

COLORECTAL CANCER SURGERY IN SERBIA 2010-2015: EVALUATION OF A MULTICENTER REGISTRY

ŽIVANOVIĆ N, Barisić G, Sekulić A, Dimitrijević I, Šunderić-Petrović J, Popović M, Antić S, Milošević M, Miladinov M, Marković V, Madžić Ž, Biočanin D, Krivokapić Z

First Surgical Clinic, Belgrade, Serbia

zivanovicn83@yahoo.com

Background: Colorectal cancer (CRC) is a common cause of cancer death in Serbia and is primarily managed operatively. Surgical registries and databases are valuable in monitoring performance in cancer treatment and detecting potential problems.

Aim: To establish a collection of a consensus dataset capturing surgical treatment of CRC at multiple public hospitals across Serbia and estimate outcome in patients subjected to surgical treatment.

Methods: The study encompassed 52 public colorectal surgical units in Serbia and included data on all patients who underwent operative CRC resection from 2010 to 2015. Data were collected independently using a standard questionnaire completed by colorectal surgeons on a yearly basis.

Results: In the period 2010 – 2015 a total of 20607 colorectal surgeries was performed, 19740 elective (92%) and 5867 emergency (41%). Distribution of tumor localization and types of surgical procedures were similar during the study period. Trends in treatment have changed, with decrease in polychemotherapy application and a more common use of perioperative treatment.

Conclusions: Multicenter data collection involving large numbers of patients is achievable in Serbia and a national database for surgical treatment of CRC should be established.

**1. KONGRES DRUŠTVA MEDICINSKIH SESTARA/TEHNIČARA
DIGESTIVNE KIRURGIJE**

***1st CONGRESS OF THE ASSOCIATION OF NURSES/TECHNI-
CIANS IN DIGESTIVE SURGERY***

Usmena izlaganja / Oral Presentations

**ENTEROSTOMALNA TERAPIJA U KLINIČKOJ PRAKSI
*ENTEROSTOMAL THERAPY IN CLINICAL PRACTICE***

KVALITETA ŽIVOTA OSOBA SA STOMOM

GLAVAŠ K¹, Konjevoda V², Mušković K¹, Rašić I³, Licul R¹

¹Opća bolnica Pula, Pula, Hrvatska

²Klinička bolnica Sveti Duh, Zagreb, Hrvatska

³Klinička bolnica Dubrava, Zagreb, Hrvatska

keti1972@gmail.com

Svrha: Prilikom utvrđivanja potreba osoba sa stomom važno je procijeniti fizičke, psihičke, socijalne i ekonomske aspekte. Ne uzimajući u obzir razlog izvedbe, osobe kod kojih se stoma izvede, nenadano se susreću s potpuno nepoznatom situacijom. Vrlo često ne znaju kako će njihov život izgledati nakon operacije. Također nisu sigurni tko im može pomoći, kome se mogu obratiti u potrebi, kako će njihov uobičajeni dan ubuduće izgledati. Zdravljem uvjetovana kvaliteta života osoba sa stomom kompleksno je i istraživanja vrijedno područje. Svrha ovog istraživanja usmjerena je sveobuhvatnijem pristupu zdravstvenih djelatnika osobama sa stomom, s ciljem podizanja zdravljem uvjetovane kvalitete života.

Metode: U istraživanju su sudjelovale osobe sa stomom. Dobiveni podaci prikupljeni su metodom polustrukturiranog intervjua. Ispitanici su potpisali pristanak na istraživanje sukladno etičkim načelima.

Rezultati: U provedenom istraživanju dobili smo rezultate vezane za prijeoperacijsku i poslijeperacijsku zdravstvenu skrb, edukaciju te potporu obitelji i društva osobama sa stomom.

Zaključak: Istraživanjem smo ukazali na niz izazova koji stoje pred zdravstvenim djelatnicima, a usmjereni su ka boljoj edukaciji na svim razinama, s ciljem učinkovitije potpore stvaranju bolje kvalitete života osoba sa stomom.

UTJECAJ PSIHOLOŠKOG STANJA NA KVALITETU ŽIVOTA OSOBA SA STOMOM

JURETIĆ S¹, Bošković S²

¹Klinički bolnički centar Rijeka, Rijeka, Hrvatska

²Fakultet zdravstvenih studija, Rijeka, Hrvatska

sanja.host@gmail.com

Cilj: Utjecaj dobre psihološke podrške kod osobe koja se iznenada suočava s malignom bolešću i mogućnošću izvođenja stome vrlo je značajna samoj osobi i njenoj obitelji te značajno utječe na psihološki aspekt kvalitete života nakon operacije. Mnogobrojna istraživanja pokazuju pozitivne i negativne aspekte prisustva ili nedostatka psihološke podrške kod takvih bolesnika.

Sukladno tome, cilj istraživanja je utvrditi utjecaj pružene psihološke podrške na psihološki aspekt bolesnika osoba sa stomom po povratku u socijalno okruženje.

Metode: U istraživanje je uključeno 100 ispitanika koji stomu imaju više od šest mjeseci, što se smatra dovoljno dugim periodom za povratak ostomičara u svakodnevni život. Kao metoda rada koristio se anketni upitnik izrađen za ovo istraživanje. Upitnik je ispitivao koliko su bolesnici dobili i zatražili psihološku pomoć te kako pružena pomoć utječe na psihološki aspekt bolesnika (suočavanje s bolešću, osjećaj manje vrijednosti, osjećaj neugode, odnosno povratak u svakodnevne aktivnosti)

Rezultati: Dobiveni rezultati pokazuju da mali broj bolesnika dobije preporuku za stručnu psihološku pomoć, gotovo svi ispitanici kojima je preporučena posjeta psihologu njega su i zatražili. Oni koji su zatražili pomoć nisu imali osjećaj prepuštenosti samima sebi, a intenzitet provođenja aktivnosti bio je kao i prije operativnog zahvata te je pružena psihološka podrška pozitivno utjecala na psihološki aspekt bolesnika, za razliku od bolesnika koji imaju osjećaj prepuštenosti samima sebi, značajnost osjećaja manje vrijednosti, kao i osjećaja neugode, a time i značajno pad aktivnosti po povratku u socijalnu sredinu.

Zaključak: Rezultati pokazuju potrebu da se svakoj osobi kojoj se planira ili je već izvedena stoma osigura psihološka pomoć. Provedeno istraživanje pokazalo je pozitivan učinak psihološke pomoći na psihološki aspekt bolesnika, a time i značajno bolju kvalitetu života od bolesnika koji nisu imali psihološku pomoć.

ODABIR ADEKVATNOG STOMA POMAGALA I UTJECAJ NA KVALITETU ŽIVOTA OSOBA SA STOMOM

KONJEVODA V, Rašić Ž, Ložnjak S

Klinička bolnica Sveti Duh, Zagreb, Hrvatska

konjevoda.vesna@gmail.com

Svrha: Unatoč brojnim preventivnim mjerama, nacionalnim programima i napretku medicine, broj osoba s potrebom izvedbe stome i dalje je vrlo velik. Prema znanstvenoj literaturi, izvedba stome uzrokuje veliku promjenu u normalnom funkcioniranju pojedinca, bez obzira na razloge izvedbe te ima negativan utjecaj na kvalitetu života. Zdravstveni profesionalci svakodnevno nastoje podići razinu kvalitete skrbi, a samim time i kvalitetu života osoba sa stomom. Prijeoperacijsko označavanje najpogodnijeg mjesta stome (markiranje), nutritivni probir i rana enteralna potpora, edukacija pacijenta i njegove obitelji smatraju se najvažnijim segmentima prijeoperacijske pripreme.

Odabir najprihvatljivijeg stoma pomagala, uz temeljito planiranu i provedenu prijeoperacijsku pripremu ne bi trebao biti poseban izazov. Ako je stoma adekvatno kreirana te je provedena prijeoperacijska priprema i poslijeoperacijska skrb, pacijentova kvaliteta života uvjetovana izvedenom stomom ne bi trebala biti značajnije narušena. Posebnu pažnju treba posvetiti pacijentima kod kojih se planira izvesti ileostoma.

Cilj: Prikazati mogućnost podizanja kvalitete života osoba sa stomom kroz adekvatnu prijeoperacijsku pripremu i odabir odgovarajućeg stoma pomagala.

Metodologija: Kroz period od 6 mjeseci uz prijeoperacijsku pripremu, pratili smo poslijeoperacijski izgled stoma, pojavu komplikacija i poteškoća, odabir pomagala, prednosti i nedostatke jednih u odnosu na druge. Fotografirali smo izgled stoma i pomagala. Nakon mjesec dana po otpustu, stoma se na kirurškoj kontroli pregledala te se utvrdilo stanje i prilagodba samog pacijenta na stoma pomagalo.

Rezultati: U periodu od 6 mjeseci (rujan 2016. – veljača 2017.), na Zavodu za abdominalnu kirurgiju izvedeno je 10 stoma kod kojih smo mogli primijeniti modelirajuću stoma podlogu te se ona pokazala i nakon mjesec dana po otpustu kao vrlo prihvatljivo pomagalo – jednostavno za primjenu te pouzdano uz prevenciju rizika od oštećenja peristomalne kože. Kod ostalih bolesnika primijenjene su podložne pločice s potrebom izrezivanja te povećanim rizikom od oštećenja peristomalne kože.

Zaključak: Prijeoperacijska priprema i adekvatno kreirana stoma povećavaju izbor najprihvatljivijeg, pouzdanog i lako primjenjivog stoma pomagala. Pouzdano i lako primjenjivo pomagalo podiže razinu kvalitete života osoba sa stomom.

UČINAK PRIJEOPERACIJSKOG MARKIRANJA NA ISHOD LIJEČENJA BOLESNIKA SA STOMOM

KONJEVODA V, Rašić Ž, Ložnjak S, Ljubić Z, Sever M

Klinička bolnica Sveti Duh, Zagreb, Hrvatska

konjevoda.vesna@gmail.com

Svrha: Prijeoperacijsko markiranje i pozicioniranje stome još uvijek nije rutinska praksa u većini bolnica u Republici Hrvatskoj. Diljem svijeta provodi se s ciljem sprečavanja brojnih poslijeoperacijskih komplikacija te podizanja razine kvalitete života bolesnika sa stomom. Brojne svjetske znanstvene studije ukazuju na brojne prednosti prijeoperacijskog markiranja te ga svrstavaju u najvažniji dio adekvatne prijeoperacijske pripreme.

Cilj: Cilj ovog istraživanja je odrediti učinak prijeoperacijskog markiranja na novonastalo stanje. Poboljšanje liječenja bolesnika kod kojih postoji indikacija i potreba za izvedbom intestinalne stome.

Metode: Proveli bismo prospektivnu randomiziranu kliničku studiju koja bi uključila bolesnike kod kojih se planira izvedba stome (anus pretera), ASA skupine I–III podvrgnutim abdominalnim operacijskim zahvatima zbog bolesti na intestinalnom traktu.

Bolesnike bismo nakon objašnjenja procedure, edukacije i pismenog pristanka prijeoperacijski markirali te označili potencijalno mjesto za odabir najpovoljnijeg mjesta za izvedbu stome. Fotografirali bismo proceduru procesa markiranja. Također bismo fotografirali stomu poslijeoperacijski kako bismo vidjeli eventualna odstupanja od planiranog. Prije otpusta te uslijed pojave eventualnih komplikacija stoma bi se također fotografirala. Bolesnici bi se mjesec dana po otpustu iz bolnice naručili na kontrolni pregled te bi se stoma ponovno fotografirala. Također bi bolesnici kratko opisali poteškoće i probleme ako ih imaju.

Zaključak: Prijeoperacijska edukacija i markiranje mjesta izvedbe stome ubrzava i pospješuje oporavak te podiže razinu kvalitete života bolesnika sa stomom.

UTJECAJ OŠTEĆENJA PERISTOMALNE KOŽE NA PSIHIČKU STABILNOST BOLESNIKA

ŠODA M, Juretić S, Tomić V

Klinički bolnički centar Rijeka, Rijeka, Hrvatska

majasoda@hotmail.com

Cilj: Svaka osoba koja se iznenada suočava s malignom bolešću i mogućnošću izvođenja stome, preplašena je, očajna i zbunjena. U periodu nakon operativnog zahvata neophodna joj je pomoć kako svojih najbližih tako i zdravstvenih djelatnika. Svaka daljnja komplikacija tijekom ili nakon hospitalizacije dodatno remeti već ranije narušenu psihičku stabilnost. Stoga nam je cilj prikazati kako na psihičku stabilnost utječe oštećenje peristomalne kože.

Metode: Prikaz bolesnice s ileostomom kod koje je tijekom hospitalizacije postoperativni period protekao uredno. Otpušta se na kućnu njegu rehabilitirana, psihički relativno stabilna i s urednom peristomalnom kožom. Treći dan po otpustu vraća se kao hitan slučaj zbog nemogućnosti postavljanja pomagala što je uzrokovano oštećenjem peristomalne kože. Kod prijema bolesnica je uplakana i značajno uznemirena.

Rezultati: Tijekom ponovne hospitalizacije koja traje narednih deset dana, kako se poboljšava stanje kože, poboljšava se i opće fizičko stanje bolesnice koje je popraćeno znatno boljim raspoloženjem. Učestali razgovori, dodatna edukacija, trud medicinskih sestara koje su zbrinjavale oštećenje peristomalne kože, utjecali su i na poboljšanje njenog psihičkog stanja. Prilikom otpusta na kućnu njegu kod naše se bolesnice uočavaju značajne promjene u poboljšanju raspoloženja u odnosu na ono kod prijema u bolnicu..

Zaključak: Oštećenje peristomalne kože komplikacija je koja se nažalost javlja često kod bolesnika s ileostomom. U većini slučajeva značajno utječe na fizičko stanje poglavito pokretljivost i psihičku stabilnost osobe. Kod naše bolesnice, uz mnogo truda, peristomalna koža postupno se sanirala, a ona je svakim danom bila sve pokretnija, sigurnija i psihički stabilnija. Kod otpusta je izrazila jasno zadovoljstvo svojim sadašnjim stanjem.

ENTERALNA PREHRANA U KIRURGIJI
ENTERAL NUTRITION IN SURGERY

PERIOPERACIJSKA ENTERALNA PREHRANA – NAŠA ISKUSTVA

KOMARICA I, Radić E

Klinički bolnički centar Sestre milosrdnice, Zagreb, Hrvatska

srkomarica@gmail.com

Cilj: Povećanje fizičke kondicije bolesnika s ciljem bolje kondicijske i nutritivne pripreme za operacijski zahvat. Brži postoperacijski oporavak.

Metode: Implementacija ESPEN smjernica. Timski rad liječnika i medicinskih sestara.

Rezultati: Briga za nutritivni status bolesnika osigurava bolju fizičku kondiciju i brži oporavak, povećava zadovoljstvo bolesnika te skraćuje broj dana hospitalizacije.

Zaključak: Uvođenje ESPEN smjernica pri liječenju bolesnika omogućilo je kroz zajednički timski rad liječnika i sestara – dobru nutritivnu potporu i poboljšanje nutritivnog statusa. Bolesniku dva sata prije operacije treba omogućiti unos tekućine na usta te rani postoperacijski unos tekućine i enteralnih pripravaka (bilo industrijskih, bilo pripremljenih u dogovoru s bolničkim nutricionistom) što uvelike povećava zadovoljstvo bolesnika, smanjuje osjećaj gladi i žeđi. Unos proteina, glukoze, oligoelemenata i vitamina, prevenira dehiscijenciju rane, osigurava raniji oporavak i mobilnost bolesnika.

NUTRITIVNA POTPORA KIRURŠKO - ONKOLOŠKIH BOLESNIKA – NOVE ESPEN SMJERNICE 2016.

KONJEVODA V¹, Lozančić A²

¹*Klinička bolnica Sveti Duh, Zagreb, Hrvatska*

²*Opća bolnica Vinkovci, Vinkovci, Hrvatska*

konjevoda.vesna@gmail.com

Svrha: Nutritivna potpora važan je segment liječenja i skrbi bolesnika. Adekvatna nutricija predstavlja ključnu ulogu promocije zdravlja, prevencije bolesti, menadžmenta kroničnih bolesti i perioperativne pripreme. Suočavajući se s brojnim dijagnostičkim pretragama, samom dijagnozom, operativnim zahvatom, onkološkom terapijom te neizvjesnim ishodom liječenja, kirurško onkološki bolesnici svakako su u riziku od malnutricije i zahtijevaju multidisciplinarni pristup od samog početka liječenja. Potrebno je osigurati nutritivnu potporu tijekom cijelog procesa liječenja. Muscaritoli i sur. govore kako rana i ciljano osmišljena nutritivna intervencija može održati primjereno stanje uhranjenosti bolesnika te poboljšati podnošljivost liječenja i njegov klinički ishod. Tumorska kaheksija multifaktorski je sindrom s kontinuiranim gubitkom mišićne mase koji nije moguće kompenzirati konvencionalnom nutritivnom potporom te dovodi do progresivnog poremećaja funkcije (Fearon KC. *Oncol.* 2011.). Problemi povezani s prehranom i pothranjenosti dovode do nezadovoljavajućeg odgovora na kemoterapiju, narušavanju kvalitete života, kraćem preživljenju te većim troškovima liječenja. Ako uobičajena prehrana ne osigurava dostatan unos hranjivih tvari, moguće je unos povećati adekvatnim peroralnim dodacima (ONS). Kod onkoloških bolesnika preporuka je koristiti visokokalorijske ONS bogate proteinima i visokim udjelom eikosapentaenske kiseline (EPA-e), visokim udjelom masti, a niskim udjelom ugljikohidrata.

Cilj: Naglasiti ulogu medicinske sestre pri probiru bolesnika te provođenju i kontinuiranom praćenju uspješnosti nutritivne potpore kirurško onkoloških bolesnika. Upoznati ih s novim ESPEN smjernicama iz 2016. godine.

Zaključak: Uloga medicinske sestre je prikupljanje i analiza podataka koristeći adekvatne alate te redovito praćenje pacijenata. Provođenje funkcionalnih testova radi procjene mišićne snage i sposobnosti obavljanja svakodnevnih aktivnosti, uzimajući u obzir individualne razlike i specifičnosti. Praćenje noviteta i usvajanje novih znanja neophodno je kako bi kvalitetno obavljale svoju zadaću i pružile najbolju moguću skrb.

Nove ESPEN smjernice (2016), ukazuju na specifičnosti nutritivne podrške kirurško onkoloških bolesnika kao izuzetno osjetljive skupine. Naglašavaju važnost ranog probira bolesnika, predvidjeti moguća odstupanja tijekom liječenja. Pacijenti koji su u riziku razvoja tumorske kaheksije trebaju biti rano identificirani s osiguravanjem najbolje moguće efektivne intervencije.

PARENTERALNA PREHRANA KOD KIRURŠKIH BOLESNIKA

MAKSIMOVIĆ V, Lončar Uglik N, Brkić N

Klinički bolnički centar Zagreb, Zagreb, Hrvatska

valerija.maksimovic@gmail.com

Svrha: Parenteralna prehrana daje se intravenskim putem, zaobilazeći probavni trakt. Djelomična parenteralna prehrana nadomješta dnevne prehrabene potrebe, dok potpuna zadovoljava čitave dnevne prehrabene potrebe organizma. S obzirom na sastav pripravaka parenteralne prehrane koja može izazvati komplikacije perifernih vena, najčešće se za put primjene postavlja centralni venski kateter. Indikacija za uvođenje parenteralne prehrane kod kirurških bolesnika je nefunkcionalnost probavnog trakta, kod pothranjenih bolesnika te kada je potrebno rasteretiti crijeva uslijed nekih bolesti (Mb Crohn, ulcerozni kolitis..).

Po odluci za uvođenjem parenteralne prehrane u liječenje je potrebno uključiti nutricioniste iz Centra za prehranu. Oni u suradnji s liječnicima, uzimajući u obzir stanje bolesnika, planiraju parenteralnu prehranu s ciljem zadovoljenja svih nutritivnih potreba.

S obzirom na današnji veliki izbor lijekova i pripravaka, farmaceutska industrija sve više proizvodi pripravke koji se mogu primjenjivati i preko perifernih vena bez izazivanja komplikacija, čime se smanjuje invazivnost cjelokupnog postupka i rizik od komplikacija.

Potrebno je bolesniku pružiti podršku, pogotovo ako se dugo nalazi na parenteralnoj prehrani, omogućiti mu dostupnost svih informacija te objasniti svaki postupak.

Cilj: Osvijestiti ulogu i zadaće medicinske sestre pri parenteralnoj prehrani.

Zaključak: Zadaća medicinske sestre kod pacijenata na parenteralnoj prehrani većinom se bazira na održavanju centralnog venskog katetera. Nerijetko se pojavljuje poremećaj glukoze te je važno pravovremeno reagirati. Također se može pojaviti poremećaj serumskih elektrolita i minerala, opterećenje tekućinom, nepoželjne reakcije na emulziju masti, jetrene komplikacije te komplikacije od strane žučnog mjehura.

Kod takvih pacijenata potrebno je pratiti unos i iznos tekućina. Svakodnevno vaganje, kako bi se spriječio gubitak težine. Potrebna je kontrola krvnih nalaza. Pacijenti se nakon potpune parenteralne prehrane, stavljaju na djelomičnu, te tek onda na enteralnu. Neke sestrinske dijagnoze koje se najčešće pojavljuju kod bolesnika na parenteralnoj prehrani: anksioznost, neupućenost, visok rizik za infekciju, visok rizik za oštećenje sluznice usne šupljine, strah, bol.

NUTRITIVNA POTPORA KOD OBOLJELIH OD MALIGNNE BOLESTI ŽELUCA

PAVIČIĆ M, Misimović N, Frank A

Klinički bolnički centar Rijeka, Rijeka, Hrvatska

martinapavicic@net.hr

Cilj: Nutritivna potpora oboljelih od malignih bolesti želuca ima iznimnu važnost za tijek daljnjeg liječenja. Pri prijemu bolesnika u bolnicu pristupa se određivanju nutritivnog statusa. Služeći se izračunom idealne tjelesne težine prema zadanim tablicama određuju se nutritivne i energetske potrebe za svakog bolesnika pojedinačno kao i potreba za unosom volumena tekućine. Nutritivni deficit vrlo je čest kod

oboljelih od malignih bolesti želuca. Zbog smanjenog unosa nutrijenata dolazi do hipokalijemije, hipoalbuminemije i maligne kaheksije. Bolesnici su izloženiji upalnim procesima, probavnim smetnjama i pojavi edema. Prije samog operativnog zahvata bolesnicima se uz ishranu uvode nutritivni suplementi koji zadovoljavaju energetske potrebe i svojim sastavom nadoknađuju unos mikronutrijenata. Nutritivna potpora započeta preoperativno i nastavljena do 3 mjeseca nakon operativnog zahvata smanjuje malnutriciju kod bolesnika te održava nutritivni status bolesnika.

Cilj rada je prikazati tijek liječenja bolesnika kojima su nadoknađivani nutrijenti prema ranije procijenjenim potrebama.

Metode rada: Praćenje oboljelih od maligne bolesti želuca u periodu od 2015. do 2016. godine koji su kirurški liječeni i kod kojih je provedena nutritivna potpora prije i nakon kirurškog liječenja na osnovu procjene nutritivnog statusa bolesnika. Praćena je tjelesna težina, način prehrane, nivo albumina u krvi, vertikalizacija, način prehrane, komplikacije liječenja i broj dana hospitalizacije.

Rezultati: Dobiveni rezultati pokazuju značajnost enteralne ishrane prije i nakon operativnog zahvata. Hranjeni bolesnici prema ranije učinjenoj procjeni daleko se brže se i s manje poteškoća oporavljaju. Dani hospitalizacije značajno su skraćeni. Nutritivnom potporom započetom već u prvim satima nakon operativnog zahvata postizemo manji gubitak tjelesne težine, održavanje proteinograma i mikronutrijenata kod oboljelih od malignih bolesti želuca. Smanjenje upalnih procesa, postoperativnih komplikacija te se rad probavnog sustava ne prekida. Unos nutritivnih suplemenata održava motilitet probavnog trakta, a samom apsorpcijom bolesnicima su zadovoljene osnovne energetske i nutritivne potrebe. Time je spriječen daljnji gubitak tjelesne težine, hipoalbuminemija, pojavnost komplikacija i skraćena je hospitalizacija.

VAŽNOST NUTRITIVNE PROCJENE I POTPORE KOD BOLESNIKA S OPERACIJOM PO WHIPPLEU

STIPETIĆ H, Radočaj D, Čohan S

Opća bolnica Karlovac, Karlovac, Hrvatska

hrvojka.stipetic@hotmail.com

Svrha: U liječenju raka gušterače i kroničnog pankreatitisa često se vrši operacija klasične pankreatodoudenektomije (Whipple) ili njena verzija sa zadržavanjem pilorusa. Gušterača je usko vezana uz prehranu i nutritivni status, a nakon operacije to utječe na: poremećen motilitet probavnog sustava, nedostatan egzokrinno izlučivanje gušterače, dijabetes, nutritivne deficijencije i prekomjerni bakterijski rast u tankom crijevu. Nutritivni nedostaci su česti i prolaze neopaženo, posebno kada su prisutne druge komplikacije. Nutritivne deficijencije nastaju zbog nedostatnog unosa, loše apsorpcije ili slabe probave nutrijenata. Potporu treba uvesti pravodobno, prije nastanka očitovanja pojedinih nutritivnih deficita.

Cilj: Osvijestiti važnost sestrinske zadaće i uloge pri prijeoperacijskoj nutritivnoj procjeni i provođenju nutritivne potpore bolesnika kod kojih se planira ili je provedena operacija po Whippleu.

Metodologija: Pregledom znanstvene i stručne literature kroz posljednjih 5 godina, educirati predavanjem i osvijestiti ulogu medicinske sestre o pravilnom načinu nutritivne skrbi za bolesnike po stanju prije i iza operacije po Whippleu. Svakom bolesniku osigurana je adekvatna prehrana, kojom će se potpomoći brži oporavak, poduprijeti efikasnost propisane farmakoterapije te brži povratak svakodnevnim životnim aktivnostima.

Rezultati: Bolesnici koji se loše hrane dulje se oporavljaju, češće su podložni komplikacijama i veća je vjerojatnost da budu ponovo hospitalizirani. Potrebno je da bolesnik slijedi preporuke zdravstvenog tima. Edukacija/savjetovanje bolesnika je proces tijekom kojeg medicinska sestra organizirano pomaže bolesniku da što bolje upozna promjene koje su nastale uslijed bolesti te da što uspješnije savlada nastale poteškoće, spriječi moguće komplikacije i očuva zadovoljavajuću kvalitetu života.

Zaključak: Medicinske sestre trebaju prepoznati važnost procjene nutritivnog stanja bolesnika. Edukacija

sestara kako bi postale ravnopravni član multidisciplinarnog tima od velike je važnosti i nešto je na čemu treba kontinuirano raditi. Nutritivna terapija mora biti dio sastavne skrbi za bolesnika implementiranjem i provođenjem postojećih smjernica.

Ključne riječi: nutritivna procjena, nutritivna potpora, operacija po Whippleu, medicinska sestra.

EDUKACIJA O ENTERALNOJ PREHRANI KIRURŠKIH BOLESNIKA S DIJABETESOM

TOPLEK G

Županijska bolnica Čakovec, Čakovec, Hrvatska

gorantoplek22@gmail.com

Cilj: Edukacija i važnost enteralne prehrane kod kirurških bolesnika s dijabetesom.

Metode: Razgovor s pacijentima.

Rezultati: Gotovo svi kirurški bolesnici s dijabetesom, njih 80%, boje se koristiti enteralne pripravke za razliku od bolesnika koji nemaju dijabetes.

Zaključak: Vrlo je važna pravilna i rana edukacija kirurških bolesnika koji boluju od dijabetesa o pravilnoj enteralnoj prehrani.

SESTRINSTVO U HRVATSKOJ DANAS
MEDICAL NURSING IN CROATIA TODAY

SESTRINSTVO BEZ GRANICA – VAŽNOST UDRUŽIVANJA

FRIGANOVIĆ A

Klinički bolnički centar Zagreb, Zagreb, Hrvatska

ENTEROSTOMALNA TERAPIJA U HRVATSKOJ

JURETIĆ S¹, Konjevoda V², Čačić V³, Bošković S⁴, Malnar D⁴

¹*Klinički bolnički centar Rijeka, Rijeka, Hrvatska*

²*Klinička bolnica Sveti Duh, Zagreb, Hrvatska*

³*Medicinska škola, Rijeka, Hrvatska*

⁴*Fakultet zdravstvenih studija, Rijeka, Hrvatska*

sanja.host@gmail.com

Cilj: Mnogobrojna istraživanja, kako svjetska tako i nacionalna, ukazuju na pad kvalitete života ostomičara nakon operativnog zahvata. Jedan od najznačajnijih faktora koji utječe na pad kvalitete života je neadekvatna skrb od strane educiranih zdravstvenih djelatnika po povratku u socijalnu sredinu. U skladu s tim još sredinom prošlog stoljeća diljem svijeta otvaraju se Centri za zbrinjavanje bolesnika sa stomomom kao i edukacije medicinskih sestara koje će pružati zdravstvenu njegu sukladno specifičnostima potreba bolesnika.

Poboljšanje skrbi za bolesnike sa stomomom u Hrvatskoj značajno ovisi o edukaciji medicinskih sestara koje skrbe za takve pacijente što je dovelo do pokretanja programa za edukaciju enterostomalnih terapeuta. Cilj programa edukacije je stjecanja specijaliziranih kompetencija medicinskih sestara iz područja enterostomalne terapije, individualnog pristupa njezi, psihološkoj podršci, umrežavanju sustava skrbi u zajednici, kao i njegu kronične i kirurške rane, inkontinenciju i njegu svih vrsta stoma.

Metode: Program se provodi u obliku cjeloživotnog obrazovanja u trajanju od 7 mjeseci odnosno 7 turnusa, s početkom u 9. mjesecu 2017. do 3. mjeseca 2018. godine. Svaki turnus podrazumijeva provođenje nastave kroz 5 dana u trajanju od 12 školskih sati dnevno. Minimalan potreban broj polaznika je 15, dok je maksimalan 20. Nastavni program provodi se unutar 14 modula čiji su sadržaji izvedeni iz WCET-ovih smjernica za edukaciju enterostomalnih terapeuta.

Rezultati: Po završetku programa polaznici stječu ciljano obrazovanje za brigu o osobama sa svim vrstama stoma, kroničnom i kirurškom ranom te za brigu o inkontinentnim bolesnicima.

Zaključak: Program medicinskim sestrama donosi kompetencije za samostalno zbrinjavanje bolesnika s ranije navedenim patologijama, certifikat svjetske organizacije enterostomalnih terapeuta (WCET) i 27.5 ECTS bodova koji će biti priznati u slučaju daljnjeg obrazovanja na nekom od diplomskih studija. Osobama sa stomomom, inkontinencijom i onima s kroničnom i kirurškom ranom daleko bolju skrb i bolju kvalitetu života po povratku u socijalnu sredinu.

**ORGANIZACIJA RADA
NA KIRURŠKOM ODJELU**
***ORGANIZATION OF WORK
AT THE SURGICAL DEPARTMENT***

SPREČAVANJE INTRAHOSPITALNIH INFEKCIJA NA KIRURŠKOM ODJELU

ČAČIĆ V

Medicinska škola u Rijeci, Rijeka, Hrvatska

vesnacac1@gmail.com

Intrahospitalne infekcije postoje i evidentne su koliko i same institucije bolničkog liječenja i predstavljaju značajan javnozdravstveni problem. Intrahospitalne (bolničke, nozokomijalne) infekcije su infekcije stečene tijekom boravka bolesnika u bolnici (najmanje 72 sata nakon prijema u bolnicu ili 72 sata nakon izlaska iz bolnice). Važno je spomenuti da infekcija nije postojala ili nije bila u periodu inkubacije u trenutku prijema bolesnika na liječenje. Intrahospitalne infekcije mogu biti endogenog ili egzogenog porijekla.

Za nastanak intrahospitalnih infekcija odgovorni su i neki od faktora rizika. Faktori rizika su: imunokompromitirani pacijenti, kirurške intervencije, primjena katetera, respiratora i drugih pomagala koji narušavaju epitelnu barijeru, dužina boravka u bolnici, neracionalna primjena antibiotske terapije te prisustvo multirezistentnih mikroorganizama u bolničkoj sredini, zanemarivanje mjere dezinfekcije i sterilizacije.

Bolnička se infekcija pojavljuje u 5–10% svih hospitaliziranih bolesnika. Najveći rizik i najveća učestalost postoje na odjelima intenzivne skrbi gdje leže najteži pacijenti (15–20%).

Zdravstvena njega predstavlja vrlo značajan dio sustava zdravstvene zaštite, stoga su ispravni postupci u prevenciji i pomoći pri liječenju bolničke infekcije od velike važnosti. Mjere za sprečavanje i suzbijanje širenja bolničkih infekcija su propisane zakonom; Pravilnikom o uvjetima i načinu obavljanja mjera za sprečavanje i suzbijanje bolničkih infekcija („Narodne novine“, broj 85/12) kojim je propisano 36 članaka kojima su određeni uvjeti i način obavljanja mjera za sprečavanje i suzbijanje infekcija povezanih sa zdravstvenom skrbi kod svih obveznika provođenja mjera

Bolničke infekcije važan su pokazatelj kvalitete zdravstvene skrbi te predstavljaju sve važniji problem suvremene medicine; produžuju trajanje liječenja i vrijeme boravka u bolnici, te unatoč provođenju suvremenih mjera prevencije predstavljaju osnovni uzrok povećanog morbiditeta i mortaliteta bolesnika.

Prijenos uzročnika infekcija na rukama bolničkog osoblja je vodeći način prijenosa. Spremnik uzročnika mogu biti kolonizirani bolesnici i osoblje, kontaminirane površine, predmeti i oprema.

Pravilna higijena i dezinfekcija ruku najjednostavnija je i učinkovita mjera u sprečavanju i suzbijanju bolničkih infekcija.

Provođenje postupaka zdravstvene njege na način koji doprinosi smanjenoj učestalosti bolničkih infekcija, važan je i obavezan dio rada medicinskih sestara i tehničara.

MULTIDISCIPLINARNI PRISTUP LIJEČENJU PERIOPERATIVNE BOLI – ULOGA SESTRE

ĆORLUKA D, Đurđek I

Klinički bolnički centar Sestre milosrdnice, Zagreb, Hrvatska

dijanacorluka1@gmail.com

Cilj: Uspostavom tima za kontrolu perioperacijske boli, osigurati najbolju moguću analgeziju za vrijeme hospitalizacije, ali i nakon odlaska bolesnika na kućnu njegu. Osigurati da jačina boli za vrijeme hospitalizacije ne prelazi visinu 3 na skali boli.

Metode: Uvođenje liste boli za svakog bolesnika. Svaka 2 sata provjera učinkovitosti analgezije.

Rezultati: Kontinuiranom perioperativnom procjenom boli i brigom osigurava se smanjenje patnje bolesnika, brža mobilnost i zadovoljstvo bolesnika. Bolesnik je stalno prioritet brige sestre i liječnika.

Zaključak: Početkom 2016. Godine Klinika za kirurgiju uvodi kontinuirano perioperacijsko zbrinjavanje boli. Liječnici anesteziolozi ordiniraju analgetike, opoide i narkotike. Anesteziološki tehničari procjenjuju bol na skali boli. Odjelne sestre dijele terapiju, signaliziraju i kontaktiraju anesteziologa o svakoj promjeni stanja bolesnika. Ovakvim timskim pristupom osigurano je da bol kod bolesnika, na skali boli ne prelazi visinu 3. Bolesnici su zadovoljni jer ih ne boli. Uzajamnom interakcijom između anesteziologa, kirurga, sestara i anestezioloških tehničara, ostvaruje se zdravi radni dijalog i povjerenje među timom.

TRETMAN BOLI U KIRURŠKIH PACIJENATA

MUŠANOVIĆ S, Đulović Z

Sveučilišni klinički centar Tuzla, Tuzla, Bosna i Hercegovina

nermin.musanovic@gmail.com

Svakodnevno se na kirurškim odjelima konzervativno i operativno tretira velik broj pacijenata kod kojih je tretman boli nezaobilazna aktivnost. U tretmanu ovakvih pacijenata, pored kupiranja boli neopijatima i opijatima (u različitim modalitetima), veliku ulogu ima medicinska sestra počevši od tretmana i njege pri samom prijemu, preko redovne i pravilne administracije analgetika pa sve do samog otpusta pacijenta na kućno liječenje pri čemu korisnim savjetima značajno utječe na što raniji oporavak pacijenta i povratak redovnim svakodnevnim aktivnostima.

Prospektivnom studijom koja je obuhvatila 60 pacijenata koji su bili hospitalizirani na Klinici za kirurgiju JZU UKC Tuzla, a podijeljenih u dvije grupe od po 30 pacijenata, kontrolna (kojoj je ordinirana neopijatna analgezija) i ispitivana (kojoj je ordinirana kontinuirana opioidna analgezija), a koji su istovjetno tretirani i njegovani od strane medicinskih sestara, utvrđeno je statistički značajno sniženje parametara inflamatornog odgovora (leukociti, neutrofil, CRP i fibrinogen) u skupini pacijenata tretiranih kontinuiranom opioidnom analgezijom (kontrolna skupina). Također, dužina hospitalizacije je bila duža kod kontrolne skupine pacijenata.

Medicinska sestra igra značajnu ulogu pri psihofizičkoj stabilizaciji pacijenta. To podrazumijeva upoznavanje pacijenta o njegovom stanju i težini povreda te edukaciju, počevši od zauzimanja pravilnog položaja u bolesničkoj postelji, pravilnoj mobilizaciji, značaju provođenja higijensko dijetetskih mjera, upoznavanje i pripremanje pacijenta o eventualnom izvođenju određenih kirurških procedura i sl.

U novije vrijeme primjena novih tehnika analgezije među kojima su PCA-pacijent kontrolirana analgezija, epiduralna analgezija i upotreba regionalnih živčanih blokova je nezamisliva bez aktivnog učešća medicinske sestare u pripremi, izvođenju i edukaciji pacijenata oko spomenutih procedura.

TIMSKI MODEL ORGANIZACIJE ZDRAVSTVENE NJEGE NA KIRURŠKOM ODJELU

RADIĆ E, Šubašić I

Klinički bolnički centar Sestre milosrdnice, Zagreb, Hrvatska

elzika.radic@gmail.com

Cilj: Poboljšati organizacijsko provođenje zdravstvene njege kroz povećanje broja visokoobrazovanih sestara koje skrbe za bolesnika.

Metode: Promjena obrazovne strukture medicinskih sestara na odjelu na način da se u svakoj smjeni osiguraju dvije medicinske sestre više ili visoke stručne spremne- kao voditelji tima. Tri puta dnevno osiguravaju se sastanci tima i zajednički evaluira plan zdravstvene njege.

Rezultati: Ovakvim načinom organizacije, zdravstvena njega je usmjerena ponaosob na bolesnika i sve njegove potrebe. Povećava se zadovoljstvo medicinskih sestara kroz mogućnost planiranja najbolje

sestrinske skrbi zasnovane na implementaciji najbolje sestrinske prakse kroz međusobnu interakciju tima.

Zaključak: Timski model organizacije rada sestara na odjelu, osigurava najbolju moguću skrb za bolesnika, povezuje tim sestara na način da svaki član tima jednakopravno sudjeluje u kreiranju zdravstvene njege sa svojim prijedlozima i sugestijama. Mogućnost pogreške ili neželjenog događaja smanjuje se na najmanju moguću mjeru.

**IZAZOVI EDUKACIJE I KOMUNIKACIJE
U SKRBI ZA KIRURŠKE BOLESNIKE**
***CHALLENGES OF EDUCATION AND COMMUNICATION
IN THE CARE OF SURGICAL PATIENTS***

NJEGA STOME – IZAZOVI EDUKACIJE

BIJADER Ž, Zagorščak T, Dominković J, Rašić I, Nežić J, Šegudović I, Velić Ž

Klinička bolnica Dubrava, Zagreb, Hrvatska

zana.bijader@gmail.com

Njega stome za bolesnika je svakako izazov u kojem adekvatna edukacija može značajno poboljšati kvalitetu života, a samim time i pomoći bolesniku kako bi prihvatio novonastalo stanje.

Cilj: Cilj rada je ukazati na probleme s kojima se susrećemo kod edukacije bolesnika tijekom hospitalizacije i s kojima se susreću bolesnici nakon otpusta iz bolnice, a odnose se na njegu parastomalne kože.

Metode: Ispitivani su bolesnici sa stomom koji su operirani u periodu od kolovoza 2016. godine do veljače 2017. godine. Pri ispitivanju se koristio upitnik sastavljen od pet pitanja koja se odnose na njegu stome, pomoć pri njezi stome i kvaliteti života sa stomom.

Rezultati: Ispitivanje je pokazalo da većina bolesnika po odlasku iz bolnice nije dovoljno educirana za samostalan život sa stomom.

Zaključak: Dobra edukacija bolesnika i obitelji o njezi stome i dobra suradnja svih djelatnosti zdravstvenih službi uvelike mogu pridonijeti poboljšanju kvalitete života bolesnika sa stomom.

VAŽNOST PRAVILNE ZDRAVSTVENE NJEGE I EDUKACIJE BOLESNIKA S KOLOSTOMOM I ILEOSTOMOM

BRAUS-DEVEDŽIĆ R, Zenzerović A,

Opća bolnica Pula, Pula, Hrvatska

rbraus77@gmail.com

Zbog sve većeg porasta upalnih bolesti probavnog trakta i karcinoma crijeva, u Istarskoj županiji sve više ljudi živi s kolostomom i ileostomom. Uvidom u medicinsku dokumentaciju i pomoću statističkih podataka, prikazuje se broj oboljelih na kojima je izvršen operativni zahvat privremene ili trajne stome. Iako je postignut veliki napredak u operativnom liječenju tih bolesnika, od velike je važnosti da se pravilnim postupcima i adekvatnom edukacijom podigne razina kvalitete života bolesnika i njihovih obitelji. Pravilnom psihološkom potporom i edukacijom bolesnika smanjuju se moguće komplikacije i samim time ubrzava se proces oporavka i olakšava adaptacija u daljnjem životu. Stoga je vrlo bitna dobra preoperativna priprema bolesnika, markacija stome, postoperativna zdravstvena njega stome, edukacija i praćenje bolesnika.

SUVREMENI PROCES ZDRAVSTVENE NJEGE

ĐULOVIĆ Z, Soldar A

Sveučilišni klinički centar Tuzla, Tuzla, Bosna i Hercegovina

zemira77@hotmail.com

Zdravstvena njega u kirurgiji iz dana u dan doživljava promjene uvođenjem novih metoda i pristupa kirurškom pacijentu, kako kroz liječenje i dijagnostiku tako i kroz njegu.

Vrijeme u kojem živimo traži suvremeno obrazovanu medicinsku sestru koja će primjenjivati mjere bazirane prvenstveno na visokom nivou sestrinske odgovornosti i širokom spektru djelovanja.

Cilj je prikazati važnost sestrinske uloge u procesu suvremene zdravstvene njega. Njezina teorija i praksa koju ulaže ogleda se u donošenju etičkih odluka, procjenom zdravstvenog stanja kirurškog pacijenta, kroz edukativne programe, kao i sama realizacija procesa zdravstvene njega.

Mjere koje medicinska sestra poduzima u preoperativnoj, operativnoj i postoperativnoj fazi liječenja podrazumijevaju postizanje zadovoljstva samog pacijenta, kao i efikasnost u korištenju ljudskih i materijalnih resursa.

EDUKACIJA BOLESNIKA SA STOMOM

FILČIĆ S, Štokić Glad T, Juričić V

*Klinički bolnički centar Rijeka, Rijeka, Hrvatska
sanja.ri.1997@gmail.com*

Cilj: Stoma probavnog sustava znači planiranu ili iznenadnu promjenu tijela i same percepcije te time privremeno ili trajno promijenjen život. Bolesnik se mora znati nositi s novonastalom situacijom te je u tim situacijama bolesnicima i njihovim obiteljima potrebno pružiti psihološku podršku, pomoć i pažnju putem provođenja edukacije tijekom hospitalizacije i u periodu nakon povratka u kućno okruženje. Cilj rada je ispitati zadovoljstvo hospitaliziranih bolesnika provedenom edukacijom te ukazati na eventualne nedostatke. Edukacija je provedena na Zavodu za digestivnu kirurgiju KBC-a Rijeka.

Metode: Metoda rada je anketni upitnik pomoću kojeg su dobiveni rezultati u vezi zadovoljstva bolesnika provedenom edukacijom u bolnici. U istraživanje je uključeno 40 bolesnika kod kojih je operativnim zahvatom izvedena stoma. Bolesnici su praćeni kroz proces edukacije za vrijeme hospitalizacije te izvjesno vrijeme po otpustu iz bolnice kroz ambulantu za stome koja djeluje na Zavodu za digestivnu kirurgiju.

Rezultati: Iz dobivenih rezultata vidljivo je zadovoljstvo bolesnika provedenom edukacijom. Edukacije su provedene uglavnom u trajanju od 45 minuta. Neki navode da smatraju da bi trebale trajati 1 sat. Međutim bez obzira na nedovoljno trajanje, većina bolesnika zadovoljna je naučenim.

Zaključak: Kroz edukaciju bolesnici i članovi obitelji stvorili su povjerenje prema medicinskoj sestri koja je provodila edukaciju zbog čega je i zadovoljstvo bilo veće. Provedena anketa pomogla nam je u dobivanju povratnih informacija o elementima edukacije na kojima bi još trebalo poraditi, kao i onima koji kod bolesnika izazivaju zadovoljstvo što je primarni cilj edukacije.

KOMUNIKACIJA – TIMSKI IZAZOV

IMBRIOVČAN D, Veličan S

*Opća bolnica Dr. Tomislav Bardek, Koprivnica, Hrvatska
dijana305@gmail.com*

U današnje vrijeme kada postoje brojne moderne tehnologije, način komunikacije unutar zdravstvenog tima podliježe brojnim izazovima. Prepoznata je promjena u kulturi komunikacije, a ona je vještina koja se uči, podučava i prakticira. Jedan od najvažnijih ishoda uspješne komunikacije članova tima je stjecanje poštovanja, međusobnog uvažavanja i povjerenja što se uzročno-posljedično odražava na bolesnika i skrb o njemu. Na kvalitetu komunikacije utječu mnogi čimbenici: slušanje, iskrenost, prihvaćanje, empatija, poštovanje i mnogi drugi.

ZNAČAJ SESTRINSKE SKRBI KOD OBOLJELIH OD KARCINOMA ŽELUCA

JASIĆ I¹, Kardum D²

¹Zdravstveno veleučilište Zagreb, Zagreb, Hrvatska

²Klinička bolnica Dubrava, Zagreb, Hrvatska

i.jasic1@gmail.com

Karcinomi koji nastaju u jednjaku, želucu i prijelazu između jednjaka i želuca predstavljaju veliki svjetski problem. Po pojavnosti se nalaze na četvrtom, a po smrtnosti na drugom mjestu od svih maligniteta. Među čimbenicima okoliša, način ishrane, infekcija s *Helicobacter pylori* i pušenje su glavni čimbenici u nastajanju karcinoma želuca. Posljednjih desetak godina bilježi se značajan pad incidencije karcinoma distalnog dijela, tijela i fundusa želuca čija je pojavnost vezana za infekciju s *Helicobacter pylori*, a adenokarcinomi kardije i gastroezofagealnog područja su u porastu. Liječenje gastro/gastroezofagealnog karcinoma uključuje kiruršku intervenciju, kemoterapiju, radioterapiju i biološku terapiju, najčešće kombinacijom jedne ili više od navedenih metoda liječenja.

Cilj ovog rada je prikazati ulogu medicinske sestre u svim procesima – od provođenja edukacije i savjetodavnih aktivnosti čime se podiže svijest stanovništva o malignomu želuca kao velikom problemu današnjice s visokom stopom mortaliteta s obzirom na otkrivanje bolesti pretežno u inoperabilnoj fazi pa do sudjelovanja u realizaciji postupnika za rano otkrivanje malignih oboljenja.

Petogodišnje preživljavanje nakon dijagnosticiranja maligne bolesti želuca je svega 15–25% oboljelih. Stoga je primarna prevencija i rana detekcija, osobito u fazi kada kliničkom slikom u početku dominiraju raznoliki oligosimptomi, od presudne važnosti za pacijenta, poglavito u odabiru terapijskog modaliteta te ishodu njegove bolesti. Životna svakodnevnica i životni prioriteti kod oboljele osobe se mijenjaju u trenutku spoznaje da boluje od maligne bolesti, da je potrebno intezivno liječenje različitim postupcima uz neizvjestan ishod i tijek oporavka. Psihološka potpora, sudjelovanje u dijagnostičkim i terapijskim postupcima, skrb nakon operativnog zahvata te daljnja edukacija o važnosti provođenja dijetalne prehrane, smanjenje stresnih situacija te važnosti odlaska na kontrolne preglede, čine ključne točke djelovanja medicinske sestre. Dodatnim sestrinskim angažmanima u izradi i standardiziranju različitih programa i njihovo implementiranje u niz savjetodavnih i edukativnih aktivnosti, doprinosi podizanju razine zdravstvene svijesti i znanje o čimbenicima rizika nastanka malignih oboljenja, usvajanje zdravih stilova života, kao i redovita samokontrola zdravlja.

KLOAKA – PRIKAZ SLUČAJA

JURIĆ M

Odjel za kirurgiju novorođenčadi i dojenčadi, Klinika za dječju kirurgiju,

Klinika za dječje bolesti Zagreb, Zagreb, Hrvatska

marina.juric.zg@gmail.com

Kloaka predstavlja kongenitalnu malformaciju koja se karakterizira ulijevanjem mokraćnog, završnog djela probavnog i genitalnog trakta u jedan kanal. Ova malformacija predstavlja najkompleksniju anomaliju u dječjoj kirurgiji. Liječenje je operativno te je potrebno više operacija da bi se dobio zadovoljavajući efekt. Ciljevi operativnog liječenja su uspostava kontrole mokrenja, stolice i u budućnosti uspostavljanje normalnih seksualnih funkcija. Liječenje i zdravstvena njega djeteta s kloakom dugotrajan je i zahtjevan proces. U drugom danu života novorođenčeta formiraju se ileostoma i kolostoma. Medicinske sestre imaju značajan doprinos u svim fazama i segmentima zbrinjavanja djeteta s kloakom. Edukacija i uključivanje roditelja u zbrinjavanje djeteta medicinska sestra započinje prijemom u bolnicu, a proteže se kroz cijelo razdoblje hospitalizacije. U radu je prikazan slučaj dvogodišnje djevojčice rođene s kloakom. Djeca imaju specifično poimanje i vremena i bolesti pa se njihov odnos prema liječenju, ponašanje za vrijeme liječenja i doživljaj bolesti bitno razlikuju od načina na koji slične situacije proživljavaju odrasli. Kada je riječ o

hospitalizaciji djece, važno je ukazati na specifičnosti koje je čine različitom od hospitalizacije odraslih. Roditelji se uvažavaju kao aktivni sudionici u procesu njege i liječenja djeteta, a njihova uloga prepoznata je kao važan čimbenik koji uvelike pridonosi djetetovoj spremnosti na suradnju i konačnim rezultatima liječenja. Uključivanje roditelja u njegu i liječenje djeteta podrazumijeva prethodnu edukaciju od strane medicinske sestre, što je važno i za nastavak njege i rehabilitacije koja slijedi nakon izlaska iz bolnice.

IZAZOVI EDUKACIJE I KOMUNIKACIJE U SKRBI ZA KIRURŠKOG PACIJENTA

KARAČIĆ A, Mihalj M

Sveučilišna klinička bolnica Mostar, Mostar, Bosna i Hercegovina

andreyaa31@gmail.com

Uvod: Komunikacija je temelj svakog međuljudskog odnosa pomoću kojeg stvaramo bolju i kvalitetniju okolinu za rad. Dobrom komunikacijom stvaramo temelj za još bolju edukaciju pacijenta da bi poslije kirurškog zahvata svoj život vodio kvalitetnije. Medicinske sestre/tehničari tu igraju jednu od najvažnijih uloga čiji je cilj pacijenta uvesti u sve ono što ga očekuje prije i poslije operacijskog zahvata na način koji je njemu jasan. Dobra komunikacija rezultira boljim radom čija je svrha sprovesti medicinske postupke u što bezbolnijem psihofizičkom ishodu za pacijenta. Svaki čovjek može, a i ne mora biti uspješan u dobroj komunikaciji, ali oni koji pružaju zdravstvenu njegu moraju u istoj briljirati!

Metode: Za istraživanje koje je sprovedeno na klinici za kirurgiju koristili smo se anonimnom anketom preuzetom od svjetske organizacije RN4CAST (nurse forecasting in Europe) pod nazivom "Mjere zadovoljstva pacijenta tijekom hospitalizacije." Anketom je obuhvaćeno 85 ispitanika u dobi od 20 do 70 godina. Anketa se sprovodila u trajanju od 01.03.2017. do 01.04.2017. godine.

Rezultati: Nakon sprovedene ankete u trajanju od mjesec dana podatci su skupljeni te predstavljeni u grafikone koji su rezultirali :

- ZADOVOLJSTVO U KOMUNIKACIJI SA MEDICINSKOM SESTROM

63% ODLIČNO
32% VRLO DOBRO
5% DOBRO
0% LOŠE

- ZADOVOLJSTVO U KOMUNIKACIJI SA LIJEČNIKOM

40% ODLIČNO
33% VRLO DOBRO
27% DOBRO
0% LOŠE

Zaključak: Cilj ovog istraživanja jeste poboljšati komunikaciju između pacijenata i medicinskog osoblja. Da bi se to postiglo, potrebno je razviti informirajući i prijateljski okoliš unutar medicinske ustanove, da bi se pacijentima omogućio što lakši i ugodniji boravak u istoj.

HOLISTIČKI PRISTUP U ZBRINJAVANJU KIRURŠKOG BOLESNIKA

SMREKAR M, Konjevoda V¹, Rašić I²

¹Klinička bolnica Sveti Duh, Zagreb, Hrvatska

²Klinička bolnica Dubrava, Zagreb, Hrvatska

martina.smrekar@gmail.com

Holistički pristup podrazumijeva sveobuhvatnost u skrbi za bolesnika. Bolesnik postaje aktivan sudionik u procesu liječenja. Holistički pristup podrazumijeva shvaćanje bolesnikovih potreba uzimajući u obzir

aspekte njegovog biološkog, psihološkog i socijalnog funkcioniranja. Kroz kontinuiranu edukaciju zdravstvenog osoblja, adekvatnom komunikacijom, zadovoljavanjem bioloških, psiholoških i socijalnih potreba bolesnika, uključivanjem obitelji i različitih profila zdravstvenih djelatnika u zbrinjavanje možemo omogućiti cjelovitost ljudskog funkcioniranja i bolju kvalitetu skrbi. Ovakav pristup uključuje potrebu za multidisciplinarnom timskom suradnjom različitih profila zdravstvenih djelatnika. Uloga medicinskih sestara unutar multidisciplinarnog tima je od velike važnosti. 80% vremena koje bolesnik provede u bolnici, provede u interakciji s medicinskom sestrom. One svojim znanjem i profesionalnim djelovanjem doprinose povećanju kvalitete skrbi za bolesnika. Također je potrebno staviti naglasak na individualizirani pristup. Bolesnici koji se pripremaju za velike kirurške zahvate, suočavaju se s malignim oboljenjima i neizvjesnim ishodom liječenja, svakako zahtijevaju upravo holistički individualizirani pristup zdravstvenog osoblja.

Cilj rada je istaknuti važnost holističkog pristupa u skrbi za kirurške bolesnike. Holističkim pristupom možemo doprinijeti povećanju kvalitete skrbi za bolesnika, boljem ishodu liječenja te kvaliteti života bolesnika i života njegove obitelji.

ZADOVOLJSTVO EDUKACIJOM PACIJENTA SA STOMOM U OB-U KARLOVAC

STIPETIĆ H, Matanić M, Kolarić Ćuk S

Opća bolnica Karlovac, Karlovac, Hrvatska

hrvojka.stipetic@hotmail.com

Svrha: Pacijenti koji se suočavaju s dijagnozom kolorektalnog karcinoma prolaze teško razdoblje u kojem se kroz određeni period moraju suočiti s novonastalim stanjem i prilagoditi svoje dosadašnje navike. Operacijski zahvat koji rezultira formiranjem stome donosi značajne promjene u načinu života bolesnika, ali i njegove obitelji. Prije samog zahvata potrebno je osobu upoznati s uzrokom koji je doveo do izvođenja stome, zatim o skrbi i njezi stome te postojećim pomagalima na tržištu. U svrhu osvješćivanja važnosti sestrinske edukacije bolesnika sa stomom kreirali smo ovaj rad.

Metode: Tijekom 2016. godine u istraživanje su uključeni pacijenti koji su operirani te im je izvedena stoma. Praćeni su pacijenti koji su bili educirani o stomi prije samog operativnog zahvata i kao kontrolna skupina pacijenata koji nisu prošli prijeoperacijsku edukaciju. U istraživanje je uključeno 55 pacijenata koji su popunjavali anketu zadovoljstva provedene edukacije tijekom boravka na odjelu.

Rezultati: Kliničko iskustvo medicinskih sestara i osobni angažman u današnje doba u RH vrlo su važan, ali i jedini izvor informacija i edukacije za bolesnike sa stomom. Dobiveni rezultati pokazuju značajnu razliku u kvalitetnijoj edukaciji pacijenata koji su prošli prijeoperacijsku edukaciju u odnosu na pacijente s kojima je edukacija započeta nakon operacije. Pacijenti u prijeoperacijskoj edukaciji brže su se prilagodili novonastaloj situaciji te je i sama edukacija bila kraća i kvalitetnija. Edukacije o stomama najčešće izvode medicinske sestre na svim razinama zdravstvene zaštite. Potrebna je dodatna cjeloživotna ili formalna naobrazba medicinskih sestara iz područja enterostomalne terapije.

Cilj: Prikazati edukaciju pacijenta prije i nakon operativnog zahvata s izvedbom stome te utvrditi razinu upućenosti pacijenta u zbrinjavanje stome kod otpusta kući te prilagodbu pacijenta na izvedenu stomu sa ili bez prijeoperacijske edukacije.

Zaključak: Važnost pravovremene edukacije je od izuzetne važnosti jer će pomoći pacijentu da što bezbolnije prihvati novonastalu situaciju, da se poboljša kvaliteta života te smanji boravak u bolnici.

ULOGA FIZIOTERAPIJE U REHABILITACIJI OSOBA SA STOMOM

TIŠLJARIĆ K, Rašić I, Nežić J, Karlušić M

Klinička bolnica Dubrava, Zagreb, Hrvatska

ksenija.tisljaric@kdb.hr

Svrha: Razvojem medicine fizioterapija zauzima sve važniju ulogu u liječenju kroničnih bolesti, pa i u liječenju kolorektalnog karcinoma, posebno kada ishod liječenja zahtijeva stomu.

Sve više pažnje danas se posvećuje i funkcionalnom stanju i kvaliteti života oboljelih i liječenih od karcinoma kada fizioterapeut kroz fizioterapijske intervencije, terapijske koncepte, informiranosti i socijalizaciji pacijenta uvelike može pomoći oboljeloj osobi i obitelji.

Fizioterapijska intervencija u rehabilitaciji bolesnika s kolorektalnim karcinomom temelji se na procjeni oštećenja i funkcionalnog ograničenja bolesnika s obzirom na patologiju bolesti odabirom plana, metoda i oblika fizioterapijskih intervencija te postavljanjem kratkoročnih i dugoročnih ciljeva uz realistični, individualni pristup pacijentu. Intenzitet i oblik intervencije određuju liječnik specijalist fizioterapije i/ili fizioterapeut u dogovoru s liječnikom specijalistom abdominalne kirurgije tijekom liječenja te na kraju procesa, a prije povratka osobe na posao.

Rehabilitacijom pomažemo osobi da postigne maksimum fizičke, psihičke, duhovne, socijalne, profesionalne, rekreativne i edukacijske osposobljenosti u odnosu na fiziološko ili anatomske oštećenje, ograničenja okoline i životne planove.

Prijeoperacijska priprema bolesnika uključuje inicijalnu procjenu bolesnika uz pomoć intervjua, opažanja, testova i mjerenja. Kroz terapijske vježbe pacijent savladava tehniku disanja i iskašljavanja koja će nam u poslijeoperacijskoj rehabilitaciji biti važna u prevenciji plućnih komplikacija. Također savladavamo tehniku transfera i pozicioniranja u krevetu nakon izvedenog operacijskog zahvata.

Nakon operacijskog zahvata pratimo bitne parametre kao što su saturacija kisikom, svijest, bol, kontaktibilnost te evaluacijom podataka prilagođavamo plan, metode i oblik fizioterapijske intervencije.

Cilj: Prikazati uloga fizioterapeuta kod skrbi i podizanju kvalitete života bolesnika sa stomom.

Zaključak: Metode liječenja kolorektalnog karcinoma često ostavljaju nepovoljne učinke ili trajne posljedice na funkciju i kvalitetu života oboljele i liječene osobe. Fizioterapija zauzima važno mjesto u njihovoj rehabilitaciji, prvenstveno istaknuvši se kao dio tima koji daje pozitivne efekte liječenja u smislu bržeg oporavka.

PREOPERATIVNA ANKSIOZNOST

VUKOVIĆ N, Degravissi M, Licul R

Opća bolnica Pula, Pula, Hrvatska

natasha.vukov@gmail.com

Rad govori o problemu prikrivene tjeskobe prije operativnog zahvata kod ljudi koji su primljeni „na hladno“. To su zdrave osobe koje dolaze u bolnicu u dogovoreno vrijeme radi nužnog, ali i neodgodivog zahvata.

Cilj rada je utvrditi razinu preoperativne anksioznosti, utvrditi je li pacijent dovoljno upoznat s operativnim zahvatom te utječe li razina informiranosti na preoperativnu anksioznost i otkriti simptome tjeskobe.

Navedeni su najčešći uzroci anksioznosti, kako ona utječe na organizam, kako se dijagnosticira i kako se treba s njom ophoditi. Navedene su posljedice hospitalizacije za pacijente. Vezano za proces zdravstvene njege, prikazan je slučaj pacijenta koji dolazi u bolnicu s prikrivenom tjeskobom. Stupanj tjeskobe utječe na tijek operativnog liječenja te je bitno prepoznati prve znakove, umanjiti ih ili riješiti.

**ZDRAVSTVENA NJEGA BOLESNIKA
NAKON LAPAROSKOPSKE OPERACIJE**

***HEALTH CARE OF PATIENTS
AFTER LAPAROSCOPIC SURGERY***

TRANSANALNA ENDOSKOPSKA MIKROKIRURGIJA (TEM) – PREDNOSTI U OPORAVKU BOLESNIKA

HARING M, Krizmanić R, Bajčić K, Juretić S

Klinički bolnički centar Rijeka, Rijeka, Hrvatska

hmarina854@gmail.com

Cilj: TEM ili transanalna endoskopska mikrokirurgija je metoda kojom se uklanjaju tumorske tvorbe na rektumu do 18 cm od anokutane granice. Nažalost, ovoj metodi ne mogu biti podvrgnuti svi bolesnici zato što pretrage napravljene prije operativnog zahvata određuju metodu liječenja. Odluku o zahvatu donosi tim liječnika nakon pregledane kompletne dokumentacije i dobivenog patohistološkog nalaza. Kod karcinoma rektuma može se provesti samo kod onih bolesnika kod kojih je karcinom u početnom stadiju bolesti. Ako je izvediva ova metoda, prednost joj je izbjegavanje većih operativnih zahvata koji sa sobom nose niz mogućih komplikacija i otežavaju oporavak bolesnika. U vezi s navedenim, cilj rada je ukazati na prednosti u oporavku bolesnika nakon operacije ovom metodom.

Metode: Istraživanje koje je provedeno na 30 ispitanika koji su operirani 2011. i 2012. godine na Zavodu za digestivnu kirurgiju KBC-a Rijeka. Kod ispitanika praćeni su dani hospitalizacije, pojava komplikacija (dekubitusa, pad, infekcija rane, bol) i pojava recidiva unutar 4 godine.

Rezultati: Iz dobivenih rezultata jasno su uočljive prednosti operacije ovom metodom. Bolesnici su postoperativno hospitalizirani maksimalno 3 dana, većina se otpušta dan nakon zahvata. Nije bilo niti jednog bolesnika s navedenim komplikacijama. Jedina zabilježena komplikacija je febrilitet 1–2 dana nakon zahvata što je razlog produljenog boravka. Broj recidiva je vrlo malen.

Zaključak: Transanalna endoskopska mikrokirurgija vrsta je operativnog zahvata kojom je izbjegnuto izvođenje medijalne laparotomije koja značajno otežava oporavak bolesnika. Laparotomija smanjuje pokretljivost zbog prisustva boli i povećava mogućnost pojave komplikacija. Iz navedenih rezultata ovog istraživanja jasno su vidljive prednosti u oporavku bolesnika operiranih ovom metodom. Boravak je značajno smanjen, a kvaliteta života poslije operacije bolja

ZADACI OPERACIJSKE SESTRE KOD ENDOSKOPSKIH OPERACIJA U OB-U ZABOK

PEJIĆ I, Županić M

Opća bolnica Zabok, Zabok, Hrvatska

ivanka.pejic@inet.hr

Cilj ovog izlaganja je nabrojati vrste laparoskopskih zahvata u abdominalnoj kirurgiji koje se izvode u općoj bolnici Zabok te zadatke operacijske sestre s posebnim naglaskom na pravilno pozicioniranje pacijenata i pravilan položaj na operacijskom stolu te potencijalne rizike za pacijenta.

Pacijent se za svaki operacijski zahvat postavlja u položaj kojim se osigurava najbolji pristup za planirani kirurški zahvat.

Pravilno pozicioniranje i upotreba zaštitnih sredstava kod namještanja pacijenata važni su zato da se spriječe moguća neuromuskularna oštećenja i smanji stupanj postoperativne boli te eventualno nastajanje dekubitusa zbog povećanog dugotrajnog pritiska i povlačenja pacijenta.

Iskustvo članova zdravstvenog tima, dovoljan broj djelatnika te uporaba opreme za sigurnost u direktnoj su vezi sa što većom kvalitetom intraoperativne zdravstvene njege.

Radi ispravne uporabe najnovijih metoda i postupaka u intraoperacijskoj zdravstvenoj njezi nužna je kontinuirana edukacija o postupcima za povećanje sigurnosti pacijenta. Time se utječe na povećanje svijesti o mogućim neželjenim komplikacijama koje mogu nastati za vrijeme provođenja operacijskog zahvata te na dobru praksu u timskom radu.

PRIKAZ SLUČAJA PRVE LAPAROSKOPSKE OPERACIJE KARCINOMA DEBELOG CRIJEVA U OB-U VIROVITICA

PERIĆ I, Blažević A

Opća bolnica Virovitica, Virovitica, Hrvatska

ivana.nikolickajic@gmail.com

Sažetak: Laparoskopna kolorektalna kirurgija relativno je mlada i napredna grana minimalno invazivne kirurgije. Prvu laparoskopnu operaciju karcinoma debelog crijeva u OB-u Virovitica napravio je dr. Tomislav Ružić 14. 6. 2016. godine, a od tada do danas napravljene su još tri takve operacije.

Laparoskopna kirurgija maksimalno pošteđuje okolna tkiva uz jednako dobre terapijske rezultate kao i kod klasične operacije. Zbog manje ozljede organizma smanjen je biološki hipermetabolički odgovor pa je oporavak pacijenta brži. Minimalno oštećenje trbušne stijenke stvara manju poslijeperacijsku bol, ventilacija pluća je bolja jer se koriste trbušni mišići te pacijent može lakše i dublje disati. Poslijeperacijski ileus je kraćeg trajanja jer se peristaltika crijeva uspostavlja između prvog i drugog dana, i to bez stimulacije. Nastanak priraslica u trbušnoj šupljini manji je nego kod klasično izvedenih operacija zbog smanjenog općeg upalnog odgovora. Smanjen je nastanak komplikacija rane, poput seroma, infekcije, hematoma te kila. Pacijent je nakon zahvata brzo mobiliziran. Hiperkoagulabilnost krvi je manja zbog manjeg stresa, što pridonosi minimalnoj opasnosti za nastanak duboke venske tromboze i plućne embolije.

Cilj: Prikazati slučaj prvih laparoskopnih operacija karcinoma debelog crijeva u OB-u Virovitica te potkrijepiti teorijsku tvrdnju o prednostima laparoskopne operacije u odnosu na klasičnu.

Metode: Provedena je analiza medicinske i sestrinske dokumentacije iz BIS-a za sve četiri laparoskopne operacije karcinoma debelog crijeva.

Rezultati: Dobiveni podaci potkrepljuju teorijsku tvrdnju o prednostima laparoskopne operacije karcinoma debelog crijeva.

Zaključak: Možemo zaključiti da se laparoskopni operirani pacijenti s kolorektalnim karcinomom puno brže i lakše oporavljaju od pacijenata kod kojih je korišten klasični pristup.

KIRURŠKO LIJEČENJE PRETILOSTI
SURGICAL TREATMENT OF OBESITY

REZULTATI KIRURŠKOG LIJEČENJA PRETILOSTI U KBC-U RIJEKA

BAJČIĆ K, Božić V, Barula Bosanac R

Klinički bolnički centar Rijeka, Rijeka, Hrvatska

katica.bajcic@gmail.com

Cilj: Barijatrijska kirurgija je grana medicine koja se bavi kirurškim liječenjem debljine. Indikacije za zahvat su kod osoba s debljinom trećeg stupnja kada je ITM 40 kg/m² i drugog stupnja ako postoje pridružene bolesti – kardiovaskularne i mišićno-neurološke. Cilj rada je prikazati moguće perioperativne i postoperativne komplikacije te svrhu kirurškog liječenja debljine.

Metode rada: Praćenje bolesnika koji su podvrgnuti kirurškom liječenju debljine. Praćenje je provedeno kod 6 bolesnika koji su podvrgnuti operativnom zahvatu. Pratila se početna tjelesna težina mjesec dana nakon zahvata i nakon šest mjeseci. Bilježila se pojavnost perioperativnih i postoperativnih komplikacija po operativnom zahvatu.

Rezultati: Dobiveni rezultati kažu da u postoperativnom periodu nije bilo komplikacija kod niti jednog bolesnika. Gubitak na težini koji je cilj ovog zahvata je zadovoljavajući. Iskaz osobe koja je jedna od istraživanih govori u prilog, između navedenog, značajnom podizanju samopouzdanja.

Zaključak: Barijatrijska kirurgija je uvelike doprinijela kvalitetnijem životu ljudi nakon operativnog zahvata. Osobama koje godinama nisu uspjele postići gubitak prekomjernih kilograma ovim je zahvatom značajno poboljšano fizičko i psihičko stanje kojim posljedično dolazi do značajnog povećanja svakodnevnih aktivnosti i poboljšanja kvalitete života. Kolika je doza vraćenog samopouzdanja jasno je uočljivo iz iskaza intervjuirane bolesnice.

ZDRAVSTVENA NJEGA BARIJATRIJSKOG BOLESNIKA

ĐURĐEK I, Vuković T

Klinički bolnički centar Sestre milosrdnice, Zagreb, Hrvatska

idurdek5@gmail.com

Cilj: Prikazati multidisciplinarni pristup zbrinjavanja barijatrijskog bolesnika. Kroz dugogodišnju zdravstvenu njegu ovih bolesnika predočiti najbolju sestrinsku praksu.

Metode: Prikaz slučaja.

Rezultati: Timskim pristupom bolesniku, postižu se najbolji rezultati liječenja i zdravstvene njege.

Zaključak: Za zbrinjavanje i liječenje ovih bolesnika, potrebno je uključiti tim stručnjaka: psiholog, psihijatar, nutricionist, kirurg, anesteziolog, medicinska sestra, fizioterapeut. Permanentnom edukacijom cijelog tima mijenjaju se predrasude, a zdravstvena njega usmjerena je na psihološku, fizičku i empatijsku skrb.

MULTIDISCIPLINARNI PRISTUP U ZDRAVSTVENOJ NJEZI BARIJATRIJSKIH PACIJENATA

OSMANČEVIĆ S, Pašić F

Univerzitetsko klinički centar Tuzla, Tuzla, Bosna i Hercegovina

kuranovicsamra@yahoo.com

Uvod: Ljudska populacija je zahvaćena pandemijom pretilosti. Tim procesom su zahvaćene i zemlje u razvoju kojima pripada i Bosna i Hercegovina. Odgovor na pitanje koji su najoptimalniji modeli liječenja pretilosti mogu dati dobro organizirane ustanove i institucije, a iza ovih projekata trebaju stajati najeminentniji stručnjaci. Operacijsko liječenje patološke pretilosti je primarno usmjereno na liječenje udruženih oboljenja koja prate pretilost pacijente. Dobrom selekcijom pacijenata i multidimenzionalnim

pristupom, mogućnosti pojave komplikacija vezanih za barijatrijske kirurške procedure svode se na minimum. Operativni zahvati se danas izvode gotovo rutinski, kao standardizirane tehnike koje se rade prema strogo utvrđenom protokolu. Broj komplikacija kod barijatrijskih operacija s dobro uvježbanim timom nije veći nego kod operacija žučnog mjehura. Tretman barijatrijskih pacijenata zahtijeva formiranje multidisciplinarnog tima, koji će dizajnirati operacijski zahvat i prilagoditi svoj rad pojedinačno prema pacijentu uvažavajući mnogobrojne čimbenike, a sve s ciljem što boljeg preoperativnog, operativnog, i postoperativnog tretmana pretilih pacijenata.

U timu koji liječi pretilog pacijenta aktivno sudjeluju i medicinske sestre. Medicinska sestra je ta koja je pacijentu na raspolaganju 24 sata. Ona svojim radom u preoperativnoj pripremi, tretmanu operativne rane, praćenju vitalnih funkcija, ranoj mobilizaciji, respiratornoj terapiji te edukacijom o pravilnoj prehrani, aktivno doprinosi bržem oporavku pacijenta.

Odnos barijatrijskih pacijenata i medicinske sestre je poseban. To je odnos koji je građen na međusobnom povjerenju i podršci, a traje od prvog kontakta s pacijentom i dugo nakon njihovog odlaska kući. Kako bi se ostvario ovakav odnos, s obzirom na emotivnu preosjetljivost ovakvih pacijenata, potrebno je prije svega odlično poznavati psihologiju komunikacije, ne ostavljajući mjesta pacijentu za sumnju i posustajanje.

Cilj rada: Cilj rada je prikazati iznimno bitnu ulogu medicinske sestre u multidisciplinarnom timu koji je usmjeren prema barijatrijskom pacijentu.

Materijal i metode: Podaci su uzeti retrogradno od 2011. godine i donose informacije o ishodima u liječenju 30 operiranih pacijenata s patološkom pretilošću.

Rezultati i diskusija: Medicinska sestra sa svojim znanjem i vještinama je aktivni i neophodan suradnik koji liječi i prati barijatrijskog pacijenta. Naš rad donosi stvarne slike i zapažanja o kirurškom liječenju i sestrijskoj njezi pretilih pacijenata.

Zaključak: Klinika za kirurgiju UKC-a Tuzla je jedini centar u Bosni i Hercegovini koji se samostalno bavi barijatrijskom kirurgijom te koji ima sve segmente unutar Kliničkog centra koji mogu prijeoperacijski obraditi i postoperacijski pratiti barijatrijskog pacijenta.

KVALITETA ŽIVOTA BOLESNIKA NAKON POSTAVLJANJA ŠVEDSKE PODESIVE ŽELUČANE VRPCE (SAGB)

RAŠIĆ I¹, Konjevoda V¹, Smrekar M²

¹Klinička bolnica Dubrava, Zagreb, Hrvatska, KB Sveti Duh, Zagreb, Hrvatska

²Zdravstveno veleučilište, Zagreb, Hrvatska

irena.r2002@gmail.com

Svrha: Pretilost je veliki javnozdravstveni problem. Pretpostavlja se da u Republici Hrvatskoj živi preko 60 000 osoba čiji je BMI iznad 35. Skoro 10–25% odrasle populacije u Europi, a čak jedna trećina u SAD-u, pati od pretilosti.

Prekomjerna tjelesna težina uvijek je udružena s pratećim bolestima. Najčešće su to povišeni krvni tlak, šećerna bolest tipa II, srčane bolesti, bronhalna astma, maligne bolesti, depresija, metabolički sindrom i bolesti lokomotornog sustava.

Liječenje pretilosti je kompleksno i uvijek uključuje cijeli tim stručnjaka; endokrinolog, psiholog, dijetetičar, psihijatar itd. Skoro u 90% slučajeva ono je potpuno bezuspješno i pacijenti se vraćaju u svoj začarani krug. Bolji rezultati postižu se u liječenju drugih ovisnosti poput alkoholizma i opojnih droga.

Cilj: Procjena kvalitete života pretilih osoba nakon postavljanja SAGB-a.

Metode: U prospektivno istraživanje uključeno je 30 pacijenata kojima je laparoskopskom tehnikom ugrađena švedska podesiva vrpca (SAGB, Johnson & Johnson), a koji nakon godinu dana nisu imali nikakve komplikacije. Nakon temeljite preoperativne pripreme koja je uključivala gastroskopiju, UZV

trbuha, pregled endokrinologa i razgovor s psihologom te ispunjavanje anketnog upitnika BAROS uz poseban naglasak na krvni tlak, GUK, ukupni kolesterol, LDL kolesterol i HDL kolesterol. Godinu dana nakon operacije pacijentima je mjerena tjelesna težina, krvni tlak, GUK, ukupni kolesterol (LDL i HDL) te su ispunjavali anketni BAROS listić. Rezultati su analizirani Studentovim T testom.

Rezultati: Gubitak tjelesne težine i kvaliteta života nakon operacije su pozitivno korelirane, tj. što je veći gubitak tjelesne težine nakon operacije, to je većom ocjenom ocijenjena kvaliteta života nakon operacije. Statistički je značajna na nivou značajnosti 1%. Negativna korelacija se javlja između gubitka tjelesne težine i razine kolesterola u krvi, tj. što je veći gubitak tjelesne težine, to se razina kolesterola u krvi nakon operacije više smanjila. Ova korelacija je statistički značajna na nivou značajnosti 5%.

Zaključak: Naše istraživanje je pokazalo da je podvezivanje želuca švedskom podesivom vrpcom dobra metoda u liječenju pretilosti i podizanju kvalitete života pretilih bolesnika.

ULOGA OPERACIJSKE SESTRE KOD LAPAROSKOPSKJE SLEEVE GASTREKTOMIJE

UŽAR G, Ilakovac J, Žužić A

Klinički bolnički centar Osijek, Osijek, Hrvatska

gordana.uzar1@gmail.com

Pretilost je zadobila karakteristike svjetske pandemije te se procjenjuje da u svijetu ima preko milijardu preuhranjenih i 300 milijuna pretilih osoba. Pretilost je bolest nakupljanja masnog tkiva koje ima negativan efekt na sveukupno zdravlje, smanjujući očekivani životni vijek i povećavajući rizik od razvoja mnogih bolesti. Pretilost dovodi do razvoja kardiovaskularnih bolesti, dijabetesa, bolesti lokomotornog sustava, gastrointestinalnih i respiratornih bolesti te karcinoma. Ako se promjenom životnih navika, dijetom i povećanim tjelesnim aktivnostima ne poluči rezultat, u obzir dolazi kirurško liječenje. U početku su se radili pretežito malapsorpcijski zahvati intestinalnih premošćenja. Zbog teških komplikacija, ubrzano su se razvijale nove kirurške tehnike. Restriktivne tehnike se temelje na smanjenju veličine želuca koje se ostvaruje zaomčavanjem i resekcijom dijelova želuca. Danas se najčešće koriste laparoskopsko postavljanje podesive želučane omče, laparoskopska *sleeve* gastrektomija te Roux-en-Y želučano premošćenje.

Ovaj rad obrađivat će temu laparoskopske *sleeve* gastrektomije s posebnim zadacima operacijske sestre. Ovom se operacijom uklanja veći dio želuca uz veliku krivinu te se želudac svede na oko 10% svoje normalne veličine s volumenom od 80 do 120 mL. Pneumoperitoneum se uspostavlja upuhivanjem CO₂ u trbušnu šupljinu kroz Veressovu iglu. Nakon što se uspostavi tlak od 15 mmHg, postavi se pet troakara. Potrebno je zatim prikazati antrum i pilorus želuca te identificirati početnu točku od koje će početi transekcija želuca. Većina kirurga počinje transekciju 5–10 cm proksimalno od pilorusa. Zatim se pristupa mobilizaciji velike krivine želuca. Vršiti se transekcija kratkih želučanih arterija i retrogastričnih priraslica. U burzu omentalis se ulazi kroz gastrokolični ligament. Transoralno se u želudac do pilorusa uvede tubus koji se postavi uz malu krivinu želuca. Zatim se pristupa resekciji želuca staplerom uz rub postavljenog tubusa sve do ezofagokardijalne incizure. Na taj način smo dobili želudac u obliku tubusa. Laparoskopskom se *sleeve* gastrektomijom kirurškim putem liječi bolest moderne današnjice, tj. pretilost. Analize su dokazale veliku učinkovitost kirurgije u smanjivanju tjelesne mase te izlječenja ili poboljšanja bolesti kao što su dijabetes, hipertenzija, hiperlipidemija i opstruktivna dispneja tijekom spavanja.

**ZDRAVSTVENA NJEGA I ZDRAVLJE
MEDICINSKE SESTRE NA DIGESTIVNOJ KIRURGIJI
*HEALTH CARE AND HEALTH OF NURSES
IN DIGESTIVE SURGERY***

LIJEČENJE HEMOROIDA HAL-RAR METODOM U KB-U MERKUR KOD PACIJENTA S HEMOFILIJOM

KAČUNIĆ T, Landeka J, Pranjić M

Klinička bolnica Merkur, Zagreb, Hrvatska

teak325@gmail.com

Uvod: HAL-RAR je novija metoda liječenja hemoroida, kojom se podvezuju arterije koje dovode krv u hemoroidalni čvor i ima vrlo visoki postotak uspješnog izlječenja na globalnoj razini. Ono što ovoj metodi daje prednost nad ostalim metodama je brz oporavak, manja bolnost i nizak postotak postoperativnih komplikacija. Trajanje zahvata je 30–45 minuta, a pacijent se iz bolnice otpušta 12 sati nakon operativnog zahvata.

Cilj: Cilj rada je prikazati komplikacije u liječenju hemeroida HAL-RAR metodom kod pacijenta s hemofilijom te specifičnosti u sestrinskoj njezi.

Metode: Podatke za ovaj rad dobili smo retrospektivnom analizom povijesti bolesti.

Rezultat: Unatoč tome što je HAL-RAR metoda jedna od najsigurnijih i najboljih metoda liječenja hemoroida, ipak postoji slučaj pacijenta s hemofilijom koja je potaknula dodatne komplikacije u postoperativnom tijeku liječenja.

Pacijent Z. I. (54 godine) boluje od hemofilije B, kroničnog hepatitisa C i navodi alergije na derivate plasme i na faktor IX (koji uzima u slučaju krvarenja prema preporuci hematologa uz antialergijsku profilaksu). Pacijent je tri sata nakon operacije blijed, suženog kontakta, bez mjerljivog tlaka, u krevetu obilje svježe krvi, odjelna medicinska sestra alarmira te hitno poziva liječnika, pacijent hitno odlazi u operacijsku salu te nakon toga u JIL. Dan nakon se pacijent premješta na odjel te isti taj dan ponovno vraća u JIL zbog ponovnog krvarenja.

Tijekom boravka ovog pacijenta na odjelu, zdravstvena njega je obuhvaćala niz intervencija, temeljitu njegu, profesionalnost i brzu primjenu znanja medicinske sestre. Upravo je medicinska sestra ta koja je prva uočila promjene u pacijentovom ponašanju i izgledu, izmjerila vitalne funkcije, pogledala operativno polje pacijenta te svojim znanjem doprinijela brznoj reakciji ostalog zdravstvenog osoblja.

Zaključak: Komplikacije u liječenju hemoroida HAL-RAR metodom su veoma rijetke, međutim kod nas postoji izniman slučaj, koji zahtjeva drugačiji pristup liječenja, a time i prilagođenu zdravstvenu njegu.

POSEBNOSTI ZDRAVSTVENE NJEGE BOLESNIKA NAKON TOTALNE PANKREATEKTOMIJE

KAURINOVIĆ I, Matić N, Horvat Sabolić I, Latković B

Klinička bolnica Dubrava, Zagreb, Hrvatska

ikaurino@kbd.hr

Uvod: Naša iskustva u njezi bolesnika s totalnom pankreatektomijom. Pregledom literature kirurške njege nisu nađeni opisi ovakvog slučaja

Opis slučaja: Kod bolesnika su praćeni: GUK kontrola i regulacija, enteralna prehrana, parenteralna prehrana, oralna prehrana, edukacija bolesnika i psihološki aspekt.

Rasprava: Prilagodba napretku u kirurškom liječenju je izazov za medicinske sestre, slučaj je odabran zbog posebnosti.

Zaključak: Ovaj slučaj nam pokazuje spremnost sestara za uspješno praćenje u pružanju adekvatne zdravstvene njege kod novih načina kirurškog liječenja.

ZDRAVSTVENA NJEGA BOLESNIKA KOD OPERACIJE HIPEC

MAKSIMOVIĆ V, Meglajec Papa R, Arezina S

Klinički bolnički centar Zagreb, Zagreb, Hrvatska

valerija.maksimovic@gmail.com

Svrha: HIPEC (Hipertermijska intraperitonealna kemoterapija) je zlatni standard u liječenju bolesnika s karcinomom peritoneuma. Ovom metodom se znatno povećava stopa preživljenja bolesnika te se poboljšava kvaliteta života. Ovisno o primarnom tumoru, prema istraživanju, život se produljuje od šest mjeseci do dvije godine. Ovaj operativni zahvat na našoj Klinici počeo se izvoditi 2007. godine te se u prosjeku godišnje izvede oko 15 takvih operacija.

Preoperativno je bolesniku potrebno pružiti najbolju fizičku, psihološku, socijalnu i duhovnu potporu. Fizička priprema podrazumijeva pregled anesteziologa, priprema probavnog trakta za operativni zahvat te obavljanje osnovnih te kod pojedinih pacijenata i specifičnih pretraga.

Postoperativno pacijenti jedno vrijeme provode u jedinici intenzivnog liječenja, kako bi bili mehanički ventilirani i monitorirani. Zdravstvena njega se bazira na promatranju bolesnika. Promatramo izgled rane, količinu i izgled sadržaja na drenove. Potrebno je kontrolirati vitalne funkcije i krvne nalaze te o svakoj promjeni i odstupanju obavijestiti liječnika. Postoperativno je potrebna velika nadoknada tekućine i albumina. Potrebno je preventivno djelovati na pojavljivanje mučnine i povraćanja. Također, prema odredbi liječnika provoditi tromboprofilaksu te trajnu analgeziju.

Cilj: Upoznati medicinske sestre s HIPEC metodom te zdravstvenom njegom bolesnika.

Metode: Uvidom u dokumentaciju prikazati broj bolesnika kod kojih se HIPEC primijenio u 2016. godini, najčešće medicinske dijagnoze, specifičnosti te prijeoperacijski i poslijeoperacijski tijek kod bolesnika.

Zaključak: Iako HIPEC s citoreduktivnom kirurgijom poboljšava duljinu preživljavanja bolesnika ove skupine, može se očekivati veći morbiditet i mortalitet. Smanjenju bi vjerojatno doprinijelo upućivanje bolesnika u odabrane i potrebite tercijarne ustanove. Kako preoperativno tako i postoperativno pacijentu treba pružiti psihološku podršku, zbog promjene psihološkog statusa najčešće u vidu depresivnog sindroma. Sestrinske dijagnoze koje se mogu javiti kod ovih bolesnika su: strah, anksioznost, bol, mučnina, povraćanje, visok rizik za infekciju, visok rizik za krvarenje, sindrom smanjene mogućnosti brige o sebi.

UČESTALOST POJAVE BOLESTI VENA DONJIH EKSTREMITETA KOD MEDICINSKIH SESTARA I TEHNIČARA ABDOMINALNE KIRURGIJE TE OPERACIJSKIH SESTARA I TEHNIČARA

NADAL S, Peruško M, Buždon V, Vukelić B

Opća bolnica Pula, Pula, Hrvatska

snadal.nadal666@gmail.com

Cilj: Učestalost pojave bolesti vena donjih ekstremiteta kod medicinskih sestara i tehničara abdominalne kirurgije i operacijskih sestara i tehničara.

Metode: Anketni upitnik, Phlethysmografija D-PPG, vaskularni pregled.

Rezultati: Prikaz rezultata s obzirom na pretežno stajaće/hodajuće obavljanje posla.

ZDRAVSTVENA NJEGA BOLESNIKA NAKON OPERACIJE PSEUDOCISTE PANKREASA – PRIKAZ SLUČAJA

NEŽIĆ J, Slanec M, Švarbić I, Stažik T

Klinička bolnica Dubrava, Zagreb, Hrvatska

jnezic975@gmail.com

Cilj: Prikazati poslijeoperacijski tijek oporavka bolesnika nakon zahtjevnih operativnih zahvata te kako provođenjem specifične i kontinuirane njege bolesniku omogućavamo brži oporavak, bez obzira na komplicirani klinički tijek i pogoršanje općeg stanja.

Metode: Pratilo se stanje bolesnice za vrijeme hospitalizacije, nakon hitnih operativnih zahvata, u trajanju od 27.12.2016. do 10.03.2017. godine, a korišteni su podaci iz BIS-a.

Rezultati: Nakon operativnih zahvata provode se mjere intenzivnog liječenja, tj. zdravstvene njege. Premještajem na odjel nastavlja se specifična i zahtjevna njega bolesnika koja se prilagođava nizu komplikacija, od respiratorne i djelomične jetrene insuficijencije, depresivnim i febrilnim stanjima koji zahtijevaju izolaciju bolesnika. Nakon faza loših općih stanja bolesnice, dolazi do kliničkog poboljšanja, u suradnji s kliničkim mikrobiologom, pulmologom, kardiologom i anesteziologom.

Zaključak: Provođenjem niza intervencija i specifičnih postupaka, zdravstvenom njegom kontinuirano smo pratili dugotrajni, ali uspješni klinički postoperativni tijek, što je rezultiralo oporavkom bolesnice.

Prezentacije postera / Poster presentations

ABDOMINOPLASTIKA – PRIKAZ SLUČAJA

BUŽDON V, Peruško M, Nadal S, Vukelić B

Opća bolnica Pula, Pula, Hrvatska

moiraperusko@gmail.com

Abdominoplastika je kirurški zahvat kojim se s područja trbuha uklanja višak kože koji predstavlja značajan estetski i zdravstveni problem. To je operativna tehnika kojom se zateže koža čitave trbušne stijenke.

Cilj: Prikaz slučaja 34-godišnje pacijentice kod koje je napravljena abdominoplastika i postoperativne komplikacije.

Metoda: Prikaz slučaja putem postera.

Zaključak: Abdominoplastika je kirurški zahvat koji u konačnici rezultira zadovoljstvom pacijenta kako u estetskom, tako i u zdravstvenom aspektu.

HIPERTERMALNA INTRAPERITONEALNA CITOREDUKCIJA (HIPEC)

CETIN B, Vidoš H, Vrcić A

Klinički bolnički centar Zagreb, Zagreb, Hrvatska

bornaceti@gmail.com

Hipertermalna intraperitonealna citoredukcija (HIPEC) je metoda liječenja koja se primjenjuje kod bolesnika s određenom vrstom karcinoma u abdomenu (pseudomyxoma peritonei, peritonealni mezoteliom, mucinozni adenokarcinom apendiksa). Postupak se primjenjuje tijekom operativnog zahvata, a nakon kirurškog odstranjenja tumorske mase. Aparatom Performer za citoredukciju zatvorenim sustavom cijevi putem ulaznih i izlaznih drenova dovodi se sterilna otopina infusola i haesa u abdomen pacijenta zagrijana na 42°C te se u nju dodaju citostatici (cisplatin, doxorubicin, mitomycin) prema vrsti karcinoma.

125

PERIOPERATIVNA SIGURNOST BOLESNIKA

KAČAVENDA R, Kardum A

Klinički bolnički centar Sestre milosrdnice, Zagreb, Hrvatska

kacavendarenata@gmail.com

Cilj: Osigurati maksimalnu sigurnost bolesnika tijekom hospitalizacije. Poduzeti sve mjere zaštite od neželjenih događaja na odjelu, za vrijeme operacijskog zahvata i u postoperacijskom periodu.

Metode: Sustavna uporaba najbolje sestrinske prakse u korelaciji sa suvremenom tehničko-materijalnom opremom.

Rezultati: Prikaz pojavnosti incidentnih događaja u 2015. i 2016. godini sveden je na najmanju moguću mjeru. Broj incidenata jednak je kao i u razvijenim zemljama EU-a.

Zaključak: Holistički pristup svakom bolesniku, implementacija procesa zdravstvene njege te uvođenje

standarda opreme u bolničkim ustanovama rezultiraju zadovoljstvom bolesnika u bolničkoj ustanovi, skraćuju broj dana hospitalizacije te smanjuju broj neželjenih događaja i incidenata na najmanju moguću mjeru.

NAŠI REZULTATI S PRIMJENOM MODELIRAJUĆE PODLOŽNE PLOČICE KOD NOVOOPERIRANIH BOLESNIKA SA STOMOM

KAURINOVIĆ I, Nežić J, Matić N, Bijader Ž, Rašić I, Kišan I, Zukančić M, Dujlović S, Dominković J, Hegeduš Matetić M

Klinička bolnica Dubrava, Zagreb, Hrvatska

ikaurino@kbd.hr

Cilj: Prikazati naše rezultate primjenom modelirajuće podložne pločice (ConvaTec modelirajuća tehnologija).

Metode: U periodu od studenog 2016. do veljače 2017. pratili smo 22 bolesnika s kolo- i ileostomom. Uvjet je bila dobro pozicionirana (prijeoperacijski označena) i dobro izvedena stoma (iznad razine kože), za aplikaciju modelirajuće podložne pločice.

Rezultati: Prateći odabranu skupinu bolesnika kod kojih je aplicirana modelirajuća pločica i skupinu bolesnika kod kojih primjena modelirajuće pločice nije bila moguća, dobili smo sljedeće rezultate. Kod bolesnika koji koriste modelirajuću pločicu zbog jednostavnosti njezine primjene primijetili smo veću samostalnost te unapređenje povećanja kvalitete života sa stomom, što dovodi do većeg samopouzdanja.

Zaključak: Premda je stoma još uvijek teško prihvatljiva, jednostavnost primjene modelirajuće pločice doprinosi bržem prihvaćanju života sa stomom, osjećaju sigurnosti, samopouzdanja i nadzora nad samom stomom.

KRONIČNA RANA – PRILIKA, IZAZOV, RIZIK?

TANJA M.

Opća bolnica dr. Ivo Pedišić, Sisak, Hrvatska

tanjami drag@hotmail.com

Pristup kroničnoj rani kao što je u ovom slučaju nakon ekscizije kožnih promjena kod ileostome zbog sumnje na malignu alteraciju zahtjeva multidisciplinarni pristup liječenja tijekom hospitalizacije. Razvojem tima koji sudjeluje u liječenju postižu se optimalni rezultati liječenja te ujedno smanjuju i troškovi hospitalizacije. Medicinska sestra unutar svojih kompetencija postaje i edukator vezan uz samu postoperativnu ranu, ali i zbrinjavanje ileostome. Ovim posterom nastoji se pokazati važnost edukacije pacijenta, sanacija problematične kronične rane kao i potreba za razvojem enterostomalne terapije u Republici Hrvatskoj.

Indeks autora / Authors' Index

A

Abbas M	73
Abrashi Pa	72
Adam Neseck V	58
Akmal Y	73
Aleksić J	20
Alfier V	20
Aliev I	14
Amić F	54
Antić S	87
Arežina S	123
Augustin G	15, 26, 38, 45, 46, 47, 72, 74, 81, 84

B

Babić T	36, 44, 61
Bačić G	11
Bajčić K	114, 118
Bajec D	18, 20
Bajrami R	72
Baković J	12, 14, 15, 22, 30
Bakula B	54, 55, 58, 61, 64, 71
Baljkas A	20
Baotić T	53
Barisić G	87
Baron E	19
Barula Bosanac R	118
Bātevik Rb	56
Bednjanić A	10, 17
Begić Lj	70
Begović A	47
Bekavac-Bešlin M	70, 69, 77
Bergauer A	41
Bezjak M	45, 48
Bielen Đv	12, 22
Bijader Ž	106, 126
Bilić B	15
Bilić Z	54, 66
Biočanin D	87
Bjelović M	36, 44, 61
Blaće I	20
Blažević A	115
Blažević N	20
Boadi I	53
Bogdanić B	15, 26, 38, 45, 47, 72, 74, 84
Boras D	65
Boras Z	73

Bosić S	39, 40
Bošković S	90, 100
Božić V	118
Braus-Devedžić R	106
Brekalo Z	65
Brkić N	95
Brletić D	39
Bruketa T	26, 38, 45, 47, 72, 74, 84
Bubalo T	16, 45, 76
Bunić M	49, 66
Bušić Ž	54
Buždon V	123, 125

Č

Cetin B	125
Chernikovskiy I	14
Cindrić I	30
Crvenković D	54

Č

Čačić V	100, 102
Čala Z	58
Čiček S	67, 78, 86
Čižmešija Z	38
Čmelak L	53
Čohan S	96
Čoprka T	18
Čubranić A	11
Čulinović-Čaić R	70

Ć

Ćorluka D	102
Ćoza I	68
Ćuk Ž	47
Ćupurdija K	50

D

Danilović M	85
Davidović N	39, 40
Deban O	21, 53
Degravissi M	111
Denjalić A	40
Diklić D	30
Dimitrijević I	87
Dodoš D	18
Domini E	68

Domini E 74
 Dominković J 106, 126
 Dujlović S 126
 Dzodan A 31

Đ

Đaković Bacalja I 30
 Đukić V 75
 Đulović Z 103, 106
 Đurđek I 102, 118
 Đuzel A 47

E

El Tanany F 39, 57
 Erić D 81

F

Fabijanec K 36
 Filčić S 107
 Filipović-Čugura J 36, 70
 Flis V 41
 Frank A 95
 Friganović A 100

G

Gačić Štotl M 66
 Galijašević K 40
 Gašparović H 53
 Gavriľiukov A 14
 Gelebeševa Mateska T 66
 Georgiev Z 66
 Glavan E 39, 43
 Glavaš K 90
 Glavčić G 66
 Gluhović A 10
 Gojević A 53
 Golem A 15
 Golem Az 26, 45, 46, 47, 72, 74, 84
 Golem H 15
 Gotsadze I 19
 Grbas H 42
 Grbaš Bratković S 30
 Grbavac M 54, 58, 64
 Grbić S 79
 Grebić D 42
 Grgić T 75
 Gršić J 11, 39, 43
 Grubišić M 17

Grubor N 51
 Gunjić D 36, 44, 61

H

Hajder S 79
 Haring M 114
 Hawlina S 66
 Hegeduš Matetić M 126
 Hochstadter H 57
 Horvat M 31
 Horvat Sabolić I 122
 Hrelec Patrlj M 47
 Hrženjak K 53
 Huis K 75
 Huis M 75
 Husremović F 67
 Hyseni Ns 72

I

Ibukić A 11, 44
 Ilakovac J 120
 Imbriovčan D 107
 Ivanecz A 31
 Ivanov D 10
 Ivanović D 16, 76
 Ivanović N 58

J

Jablan Lj 51, 52
 Jadrijević S 16, 17, 45, 48, 76
 Jakus Dm 17, 45, 76
 Jalšovec D 15
 Janković S 69, 77
 Jasić I 108
 Jašarović D 18, 20
 Jelinčić Ž 15, 26, 45, 46, 47, 84
 Jeliničić Ž 72, 74
 Jemendžić D 76
 Jeremić V 51, 52
 Jerković A 42
 Jović N 68
 Juretić S 90, 92, 100, 114
 Juričić V 107
 Jurić M 108

K

Kačavenda R 125
 Kačunić T 122

Karačić A	109	Križanić Ž	50
Kardum A	125	Križanović Rupčić A	79, 82
Kardum D	108	Krpan D	17
Karlović D	42	Kučan D	17, 45
Karlušić M	111	Kučić Ž	30
Katušić Z	68, 74	Kujović A	82
Kaurinović I	122, 126	Kunst G	26
Kavaja Fb	72	Kuridža S	67
Kavarić P	59	Kurshumliu Fi	72
Kekez T	26, 45, 46, 47, 72, 74, 84	L	
Keramatollah E	58	Lalović N	81
Kinda E	26, 38, 45, 46, 47, 72, 74, 81, 84	Landeka J	122
Kirac I	36	Latić F	79, 82
Kišan I	126	Latković B	122
Klapan D	77	Licul R	90, 111
Klarin I	74	Lisek V	12, 14, 15, 22, 50
Kliček R	47, 54	Lončar B	54
Knežević Đ	51	Lončar Ugljik N	95
Knežević M	12, 14, 15, 22	Lovasić F	42
Knežević S	61	Lozančić A	94
Kobilica N	41	Ložnjak S	91
Kobzi K	66, 67	Lučev N	68
Kocman B	16, 17, 45, 48, 76	Lukačinec S	84
Kocman I	16, 48	Lj	
Kolak T	50	Ljubičić M	50
Kolarević G	18	Ljubić Z	91
Kolarić Čuk S	110	M	
Kolovrat M	47	Madžar I	20
Komarica I	94	Madžar Z	78, 86
Kondža G	10, 17, 26, 48	Madžić Ž	87
Konjevoda V	55, 90, 91, 94, 100, 109, 119	Magaš Z	70
Kopljar M	46, 78, 86	Majerović M	26, 45, 47, 72, 74, 84
Koprek D	30	Majsec A	45
Kordić O	79	Majsec Budak A	26, 47, 72, 74, 84
Korica M	10	Maksimović S	80
Kostopeč P	16, 17, 45, 76	Maksimović V	95, 123
Košorok P	24, 49, 66	Malnar D	100
Kovačević D	11, 39, 43, 44, 57	Mamić J	50
Kovačić B	10, 17	Marić S	81
Kožul D	12, 14, 15, 22, 67	Marić Z	18, 79
Kraljik D	79, 82	Marković V	87
Krebs B	31	Marošević G	18
Krestyaninov S	19	Martinac M	16
Krešić J	77	Martinis F	68
Krištofić D	70	Martinović S	81
Krivokapić Z	87	Marušić M	58
Krivokuća S	40		
Krizmanić R	114		
Križan A	10, 17		

Marušić Z	15
Matanić M	110
Matić N	122, 126
Matić S	51
Matošević P ...	15, 26, 38, 45, 46, 47, 72, 74, 81, 84
Meglajec Papa R	123
Mihalj M	109
Mihanović J	68
Mijandrušić-Sinčić B	11
Mijatović S	51, 52
Mikulić D	17, 45, 48, 76
Miladinov M	87
Miletić R	81
Milevčić D	53
Milosavljević V	51
Milošević M	87
Milošević P	10
Milošević U	10
Milotić F	41
Miljanić D	74
Mirović R	82
Misimović N	95
Misir B	36, 70, 69, 77
Misir Z	36, 69, 70, 77
Miškić Đ	79, 82
Mitrović N	18, 20
Morina Ai	72
Moyseenko V	14
Mrđa B	41
Mrković H	79, 82
Mujezinović A	40
Musa K	17, 26
Mušanović S	103
Mušković K	90
Mužina-Mišić D	66, 78, 86

N

Nadal S	123, 125
Nežić J	106, 111, 124, 126
Nikles H	66
Nørregaard C L	56

O

Omerović M	60, 69
Oršić-Frič V	10
Osmančević S	118
Ostojčić V	70

P

Pajtak A	53
Pal S	70
Palček S	58, 64
Palčer S	54
Pašić F	60, 69, 118
Patrlj L	47, 54
Pavičić M	95
Pavković V	79, 82
Pavlek G	21, 53
Pavlenko A	19
Pavlov R	19
Pavlović T	83
Pažur G	54, 58, 64
Pejić I	114, 115
Periša N	70
Peruško M	123, 125
Peško P	58
Petrović I	38, 53
Pezelj N	20
Pintar T	26
Pitlović V	79, 82
Poljak M	17, 48, 76
Popović M	87
Popović V	39, 40
Posavec I	70
Postružin Gršić L	43
Potpara D	81
Potrač S	31
Požgain Z	10
Pranjić M	122
Previšić A	70

R

Radić E	94, 103
Radić M	20
Radmanović N	51, 52
Radočaj D	96
Radolović P	50
Radovanović B	39, 40
Raguž K	79, 82
Rajković M	51, 52
Rajković Z	84
Rakić M	47, 47
Rakušić Z	15
Rakvin I	68
Rašić F	54, 55

Rašić I	90, 106, 109, 111, 119, 126
Rašić Ž	54, 55, 57, 91
Rincic Antulov M	56
Rogoznica M	11
Romić B	53
Romić I	53
Rupčić M	79, 82
Rusan M	84

S

Sabljak D	57
Sakharov A	19
Samardžić J	79, 82
Savanovich N	14
Sečen S	10
Sejdinović R	40
Sekulić A	87
Semanjski K	64
Senčar M	53
Sermaxhaj Bi	72
Sever M	54, 55, 57, 58, 64, 91
Siddani S	73
Silovski H	26, 45, 46, 47, 72, 74, 84
Simetić V	81
Simeunović M	81
Simić A	58
Skrobić O	58
Slanec M	124
Smedegaard J	56
Smrekar M	109, 119
Sojar Košorok N	49, 66
Sojar V	66
Soldar A	106
Soldo Am	58
Soldo I	54, 58
Stanić N	10
Stanišić V	59, 82
Stare R	53
Stožik T	124
Stevanović D	18, 20
Stipančić I	12, 14, 15, 22, 32
Stipetić H	96, 110
Stojanac B	51, 52
Stojanović D	18, 20
Strahija K	66
Sunko N	20
Szerda F	75

Š

Šalinović R	85
Šarić D	59
Šarić A	50
Šegudović I	106
Šemanjski K	54, 61
Šeparović I	53
Šimić-Mihaljević K	84
Šimović I	54, 61, 64, 71
Škegro M	21, 53
Škorjanec S	53
Škrtić A	76
Šljukić V	58
Šoda M	92
Špica V	20
Špoljar D	47
Štirn B	41
Štironja I	16, 17, 45
Štokić Glad T	107
Štrifot D	75
Šubašić I	103
Šuman O	45, 48
Šunderić-Petrović J	87
Šuvak I	85
Švarbić I	124

T

Tadić B	51
Tahiri As	72
Tanja M.	126
Tišljarić K	111
Todorović M	44
Tomašić A	42
Tomić V	92
Toplek G	97
Trogrlić B	10, 17, 26, 48
Troskot-Perić R	83
Trtica S	83
Tursunović A	60, 69

U

Ulamec M	36
Užar G	120

V

Vanjak Bielen Đ	14, 15
Veir Z	85, 86

Veličan S	107
Veličković D	58
Velić Ž	106
Velnić D	33, 61, 71
Vergles D	50
Veselinović M	36, 44, 61
Vidoš H	125
Vlahović I	77
Vlahović V	30
Vrcić A	125
Vujanović B	18
Vujčić D	30
Vukadinović S	79
Vukelić B	123, 125
Vukić T	75
Vukosav D	68
Vuković N	111
Vuković T	118

Z

Zadro I	86
Zagorščak T	106
Zamarin K	20
Zelić Z	75
Zenzerović A	106
Zovak M	67, 78, 86
Zukančić M	126

Ž

Žaja O	43
Žedelj J	21, 38, 53
Židak M	12, 14, 15, 22, 67
Živanović N	87
Županić M	114
Žužić A	120

Organizacijski i Znanstveni odbori zahvaljuju svim tvrtkama i institucijama koje su pridonijele uspješnom održavanju Kongresa.

Organizing and Scientific Committees would like to express their gratitude to all firms and institutions who helped make the Congresses possible.